

## PARAFARENGEAL DEV PLEOMORFİK ADENOMA

Baş Boyun Cerrahisi

Başvuru: 10.01.2018

Kabul: 17.04.2018

Yayın: 17.04.2018

Aykut İkinciöğulları<sup>1</sup>, Ali Rıza Yamur<sup>1</sup>, Emre Apaydın<sup>1</sup>, Serdar Ensari<sup>1</sup>, Hüseyin Dere<sup>1</sup><sup>1</sup> Ankara Numune Eğitim ve Araştırma Hastanesi

### Özet

#### PARAFARENGEAL DEV PLEOMORFİK ADENOMA

Parafarengeal bölge tümörleri genellikle benign karakterde, nadir görülen kitlelerdir. Primer olarak parafarengeal bölgeden kaynaklandığı gibi, çevre dokulardan kaynaklanan kitlelerin parafarengeal bölgeye uzanımı şeklinde de karşımıza çıkabilirler. Yavaş büyüme eğilimlerinden dolayı büyük boyutlara ulaşana kadar genelde asemptomatiklerdir. Yerleşim yerleri itibari ile kitleye cerrahi olarak ulaşmak zordur. Bu yazıda parafarengeal bölgede yerleşmiş olan pleomorfik adenoma olgusu ve uygulanan cerrahi yaklaşım literatür eşliğinde sunulmuştur.

**Anahtar kelimeler:** Adenom, Pleomorfik, Tükürük bezleri

### Abstract

#### PARAPHARYNGEAL GIANT PLEOMORPHIC ADENOMA

The parapharyngeal space is located between the hyoid bone and the skull base, alongside the pharynx. It is divided into prestyloid and poststyloid compartments. Parapharyngeal space tumors are rare and usually benign. They are usually asymptomatic until they reach large dimensions due to their slow growth tendencies. It is difficult to reach the mass because of anatomic location. Although tumors of the parafarengeal region located in the prestyloid region reach the advanced level in size, they can be removed by the transcervical route. In this article, we present a case of parafarengeal pleomorphic adenoma and a surgical approach in a 42-year-old male patient presented in the literature.

**Keywords:** Adenoma, Pleomorphic, Salivary gland

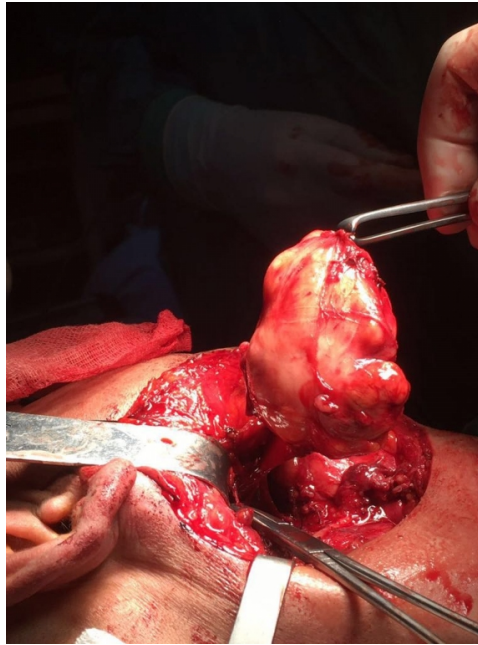
### Giriş

Parafarengeal bölge kafa tabanından hiyoid kemiğe kadar uzanan ters piramit şeklinde anatomik bölgedir. Stiloid proses bu anatomik alanı prestiloid ve poststiloid olmak üzere iki kompartmana ayırır. Prestiloid bölgede pterigoid kaslar, internal maksiller arter, lingual sinir, parotis glandı derin lobu, minör tükürük bezleri ve yağ dokusu bulunur. Poststiloid bölgede karotid arter, internal juguler ven, nervus glossosofaringeus, nervus vagus, nervus aksesorius, nervus hipoglossus, sempatik zincir bulunur.

Parafarengeal boşluk tümörleri baş boyun bölgesi tümörlerinin %0,5'ini oluşturur [1]. Parafarengeal bölge tümörlerinin % 45.6'sı tükürük bezi kökenli, % 23.3 nörojenik, % 15.1 lenf nodu ve % 16.1'i diğer türden kitleler olarak raporlanmıştır [2,3]. Parafarengeal bölgeden kaynaklanan tümörlerin %80'i benign karakterdedir, malign tümörlerin büyük kısmı parafarengeal lenf nodu metastazı sonucu ortaya çıkar [4]. Pleomorfik adenom en sık parafarengeal bölge tümörüdür [5]. Parafarengeal bölge tümörü olan hastalar boğaz ağrısı, yutkunmada güçlük, boyunda veya ağız içerisinde kitle gibi şikayetlerle başvurabilirler. Tanısında ultrasonografi (USG), bilgisayarlı tomografi (BT), manyetik rezonans inceleme (MRI) gibi radyolojik tetkikler oldukça faydalıdır ve kesin tanısı histopatolojik inceleme ile konulur. Tedavisi cerrahi eksizyondur. Bu yazımızda biz de parafarengeal bölge kaynaklı; fakat parotis glandı kaynaklı olmayan ve 7,5x5,5x5 cm boyutunda prestiloid pleomorfik adenom olgusunu sunduk.

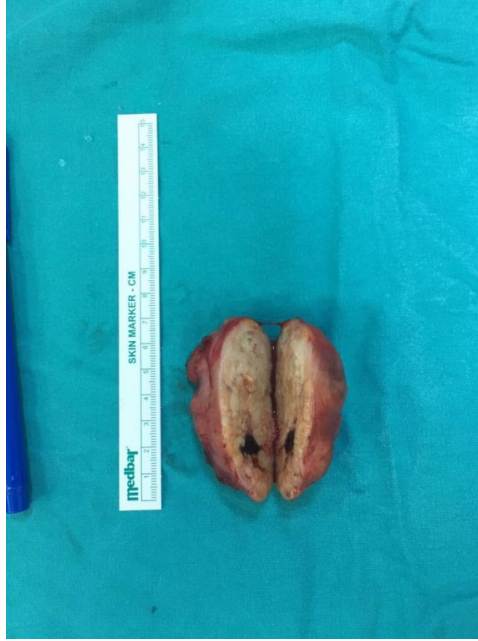## Olgu Sunumu

42 yaşındaki erkek hasta yaklaşık 6 ay önce başlayan ve zamanla büyüyen ağız içerisinde üst damakta şişlik ve son zamanlarda yutkunurken boğazda takılma hissi şikayeti ile hastanemize başvurdu. Peritonsiller apse ön tanısı ile medikal tedavi verildiği; fakat bu tedavilerden herhangi bir fayda görmediği öğrenildi. Ağrılı yutma, kilo kaybı, ağızını açamama gibi şikayetlerinin olmadığı anamnezinde öğrenildi. Özgeçmişinde 25 yıldır günde 1 paket sigara içimi olan hastanın herhangi bir sistemik hastalığı yoktu. Fizik muayenesinde yumuşak damakta sağ taraf ağırlıklı olmak üzere bombeleşme görüldü. Hastanın yüzünde herhangi bir asimetri yoktu, boyun muayenesinde palpabl kitle saptanmadı. Panendoskopik muayene yumuşak damaktaki bombelik dışında doğaldı. Boyun USG görüntülemesi normal olarak raporlandı. Boyun MRI görüntülemesinde orofarenks düzleminde parafarengeal alanda düzgün sınırlı yaklaşık 6x5x3,5 cm (KK-TR-AP) boyutlarında T1A sekanslarda heterojen hipointens, T2A sekanslarda heterojen hiperintens yer yer daha belirgin hiperintens kistik nekrotik komponentleri bulunan intravenöz kontrast madde enjeksiyonu sonrasında heterojen paternde yoğun kontrastlanan düzgün sınırlı kitle lezyonu raporlandı (Şekil 1).

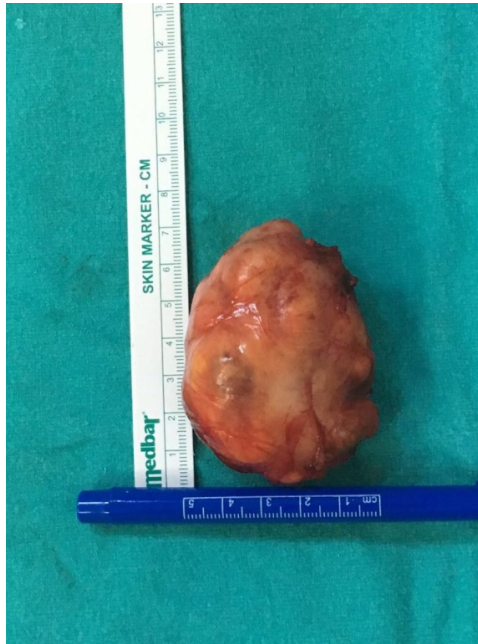

Şekil 1 : Cerrahi sırasında çıkarılan kitle

Kitlenin çevre dokulara invazyonu olmamakla birlikte, dil kökü, ağız tabanı, medial pterigoid kas ve farenks mukozasına bası oluşturduğu saptandı. Sağ parotis glandı ile kitle sınırı net olarak ayırd edilemedi. İntraoral ince iğne aspirasyon biyopsisi alındı ve patoloji sonucu epitelyal neoplastik proces, muhtemel selüler pleomorfik adenoma olarak raporlandı. Parafarengeal bölgedeki kitle genel anestezi altında transservikal yolla eksize edildi. Cerrahi sırasında çıkarılan kitle şekil 2A ve 2B’de görülmektedir.



Şekil 2A : Cerrahi sırasında çıkarılan kitle



Şekil 2B : Cerrahi sırasında çıkarılan kitle

Kitlenin prestiloid yerleşimli olduğu, parotis glandı ile ilişkisinin olmadığı görüldü. Eksize edilen kitle 7,5x5,5x5 cm olarak ölçüldü. Patoloji sonucu atipik pleomorfik adenoma ile uyumlu olarak raporlandı. Hastanın takiplerinde ilk 6 ay nüks izlenmedi.

## Tartışma

Parafarengeal bölge kafa tabanından hiyoid kemik büyük kornusuna kadar uzanan ters piramit şeklinde bir anatomik bölgedir. Posteriorunda vertebra ve paravertebral kaslar, lateralde mandibula, pteriogoid kaslar, digastrik kas posterior karnı ve parotis derin lobu ile sınırlanmıştır. Anteriorda pterigomandibuler rafe ile sınırlanır. Medialde tonsil, yumuşak damak, süperior konstrüktör kas ile sınırlıdır. Stiloid proses ile prestiloid ve poststiloid olmak üzere iki kompartmana ayrılmıştır. Prestiloid bölgede genellikle nörojenik tümörler, paragangliyomalar, vasküler tümörler ve anevrizmalar görülür [6]. Parafarengeal boşluk tümörleri oldukça nadir görülen benign kitlelerdir. Bu bölgenin en sık görülen kitlesi pleomorfik adenomadır ve genellikle parotis glandı derin lobundan kaynaklanır. Minör tükürük bezlerinden kaynaklanan kitleler ise genellikle malign karakterdedir. Bizim sunduğumuz vakada kitle prestiloid bölgede ve tükürük bezi kaynaklıdır.

Parafarengeal kitleler asemptomatik olabileceği gibi boğaz ağrısı, disfaji, odinofaji, trismus, otalji, çene altında şişlik, tıkaçıcı uyku apne sendromu gibi şikayetlere de sebep olabilir. Yukarı uzanımlı tümörlerde ilk belirti östaki tüpüne bası sonucu efüzyonlu otit olabilir. Küçük kitleler muayene sırasında fark edilmeyebilir. Tümörün klinik olarak belirlenebilmesi için 2.5-3.0 cm boyutlarına ulaşması gereklidir [7]. Büyük kitleler, tonsil ve yumuşak damakta mediale itilme, boyunda palpabl kitle olarak muayene bulgusu verebilir. Yumuşak kıvamlı, fluktuan, pulsatil kitleler vasküler patolojileri düşündürür. Bizim olgumuzda hastamız yumuşak damakta progresif olarak büyüyen şişlik ve son zamanlarda olan yutma güçlüğü şikayeti ile hastaneye başvurdu.

Tanıda derin yerleşiminden dolayı USG ile herhangi bir patoloji saptanmayabilir. BT kitleyi ve kitlenin çevre dokularla ilişkisini gösterir. MRI yumuşak dokuları daha yüksek çözünürlükle göstermesi nedeni ile BT'ye üstündür. Kontrastlı veya kontrastsız BT ve gadolinyumlu MRI tüm olgularda kullanılmalıdır. Preoperatif radyolojik görüntüleme tetkikleri, en uygun cerrahi yaklaşım seçilmesine ve bu sayede kitlenin tam olarak çıkarılmasına yardımcı olacaktır [8]. Vasküler olduğu düşünülen kitlelerde anjiyografi teknikleri ile tümör değerlendirilebilir. Operasyondan hemen önce yapılan ince iğne aspirasyon biyopsisi, her zaman kesin tanı vermese bile, kitlenin benign ya da malign olması konusunda fikir vererek operasyon öncesi yol göstericidir. Bizim olgumuzda alınan ince iğne aspirasyon biyopsisi sonucu "epitelyal neoplastik proses, muhtemel selüler pleomorfik adenoma" olarak raporlandı. Kitlenin kesin tanısını operasyonda çıkarılan materyalin histopatolojik incelemesi ile konulur.

Tedavide kitlenin yerleşim yerine ulaşmanın zorluğundan dolayı çeşitli cerrahi teknikler tanımlanmıştır. Cerrahi müdahalede transservikal yaklaşım (mandibulotomi ile birlikte veya mandibulotomisiz), transoral yaklaşım, transservikal-transparotid yaklaşım, transparotid yaklaşım, transservikal-transmandibuler yaklaşım, infratemporal fossa yaklaşımı ve kombine yaklaşımlar kullanılabilir [4,9]. Radyoterapi seçili bazı olgularda fibrozis yapması ve kitlenin büyümesini engellemesiyle lokal kontrole yardımcı olsa da küratif değildir. Biz hastamızda servikal yaklaşımla kitleyi total olarak çıkardık. Böylece diğer tekniklerde oluşabilecek kozmetik ve fonksiyonel olumsuz sonuçlarla karşılaşmadık. Transmandibuler tekniklerde gereken trakeotomi, bizim hastamızda gerekmedi. Transparotid yaklaşımda risk altında olan fasial sinir bu sayede cerrahi sahaya dahil olmadı.

Sonuç olarak nadir olarak görülen parafarengeal bölge tümörlerinde, oldukça kritik bir anatomik lokalizasyonda yerleşmelerinden dolayı, gerekli radyolojik tetkikler kullanılarak hastaya en uygun cerrahi teknik seçilmelidir. Cerrahide tümör çevresindeki vasküler ve nöral yapıların korunmasının yanı sıra, postoperatif fonksiyonel ve kozmetik sonuçlar da hastanın ileriki yaşamı için önem arz etmektedir.

## Kaynaklar

1. Batsakis JG, Neige N. Parapharyngeal and retropharyngeal space disease. Ann Otol Rhinol Laryngol 1989; 98: 320-323.
2. Torske K. Benign neoplasm of the salivary glands. In: Thompson LDR (ed) Head and neck pathology, 1st edn. Elsevier, Philadelphia 2006;295-300.

3. Dankle SK. Neoplasms of the parapharyngeal space. *Ear Nose Throat* 1987;66:25-40.
4. Özcan M, Tuncel Ü, Ünal A, Arda N, Yalçın F. Parafaringeal kitlelere transservikal-transmandibuler yaklaşım: dört olgunun sunumu. *KBB-Forum* 2002;1(2):48-53.
5. Myatt HM, Remedios D. A transpalatal approach to the parapharyngeal space. *J Laryngol Otol* 1997; 111: 159-162.
6. Avitia S, Hamilton JS, Osborne RF (2007) Deep-lobe parotid tumor presenting in the parapharyngeal space. *Ear Nose Throat J* 86:730–731.
7. Som PM, Biller HF, Lawson W, et al. Parapharyngeal space masses: An updated protocol based upon 104 cases. *Radiology* 1985;153:149-56.
8. Khademi B, Mohammadianpanah M, Ashraf MJ, Yeganeh F. Synovial sarcoma of the parapharyngeal space. *Auris Nasus Larynx* 2007;34:125-9.
9. Kazkayası M, Arıkan O K, Dikici O. Parafarengel Kitlelere Yaklaşım. *KBB ve BBC Dergisi* 2008;16(2):87-92.

## Sunum

39. Ulusal KBB Kongresi