

MAKSİLLER SİNÜSTE EKTOPIK YERLEŞİMLİ ÜÇÜNCÜ MOLAR DIŞ İÇEREN DENTİJERÖZ KİST..

Rinoloji

Başvuru: 19.03.2019

Kabul: 02.01.2020

Yayın: 28.09.2021

Serhat Ekemen¹, Serdar Ensari², Deniz Yılmaz³¹ Karabük Eğitim ve Araştırma Hastanesi² Ankara Numune Eğitim ve Araştırma Hastanesi³ Amasya Üniversitesi Sabuncuoğlu Şerefeddin Eğitim ve Araştırma Hastanesi

Özet

MAKSİLLER SİNÜSTE EKTOPIK YERLEŞİMLİ ÜÇÜNCÜ MOLAR DIŞ İÇEREN DENTİJERÖZ KİST..

21 yaşında erkek hasta.Yaklaşık 8 aydır yüz ağrısı ve sol üst çeneden gelen kötü kokulu akıntı yakınmaları var.Muayenede ;sol nazal kavitede pürülan akıntı,paranasal sinüs CT de sol maxiller sinüste kistik bir patoloji, ve içinde diş ile uyumlu opasifikasyon görülmekteydi.Diş ve kistik patoloji, genel anestezi altında Caldwell –Luc operasyonu ile alındı Patoloji sonucu dentijeröz kist olarak geldi. Maxiller sinüs tabanında herhangi bir fistül bulgusuna rastlanmadı.Hasta komplikasyonsuz olarak taburcu edildi ve 2 yıllık takibinde nüks olmadı .

Anahtar kelimeler: maksiller, diş, dentigeröz

Abstract

A DENTIGEROUS CYST CONTAINING ECTOPIC TOOTH LOCATED IN THE MAXILLARY SINUS

21-year-old male patient who has been suffering from facial aches for about 8 months and malodorous discharge from the upper left.On the examination, a purulent discharge of the left nasal cavity, a cystic pathology of the left maxillary sinus in the paranasal sinus CT, and opacification compatible with the tooth were observed.The teeth and cystic pathology was removed under general anesthesia with Caldwell-Luc operationThe pathology report showed as a dentigerous cyst..No fistula was found in the maxillary sinus floor.The patient was discharged uneventfully and did not recur in 2 years follow up.

Keywords: maxillary, sinus, dentigerous

Giriş

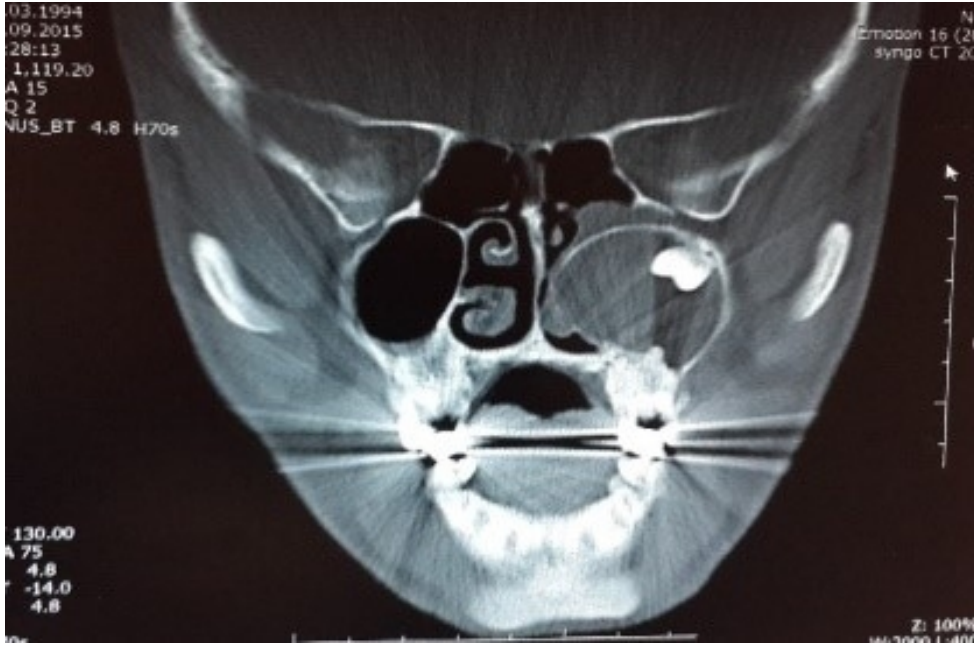
Odontojenik tümörler bütün çene tümörlerinin %1.29 unu oluşturur[1]. Odontojenik kistler gelişimsel ve enfeksiyöz olarak ikiye ayrılır.Dentijeröz kistler en sık görülen gelişimsel kistlerdir ve bütün odontojenik kistler içinde radiküler kistlerden sonra ikinci sıklıkta yer alır [2]. Dentijeröz kistler doğmamış bir dişin kuron ve enamel arasında sıvı birikimiyle oluşan ekspansil benign bir lezyondur ve kuron tabakasının alveoler kemikten uzaklaşmasına neden olur[3]. Kist gömülü veya çıkmamış dişlerin kuron tabakasından köken alır[4]. Ektopik diş gelişimi dental bölge dışındaki diğer bölgelerde nadirdir .Damak, maxiller sinüs,kondil,koronoid proses,orbit, nazal kavite ve deride rapor edilmiştir [5]. Literatürde üçüncü dişin en uzak yerleşim yerleri maxiller sinüs, infratemporal fossa,pterygopalatin fossa, pterigomandibular boşluk,lateral farenjeal boşluk ve bukkal boşluk olarak belirtilmiştir [6]. Ektopik diş etyolojisinde travma,gelişim bozukluğu ,iatrojenik aktivite ve tümör veya kist gibi patolojik süreçler yer almaktadır [7]. Bilateral tutulum nonsendromik hastalarda çok az rapor edilmiştir [8]. Vakamızda etyolojik faktör dentijeröz kisti.Bu yazıda sekiz aydır medikal sinüzit tedavisi gören dentijeröz kistle birlikte olan ektopik üçüncü molar diş vakasını sunmaktayız.

Olgu Sunumu

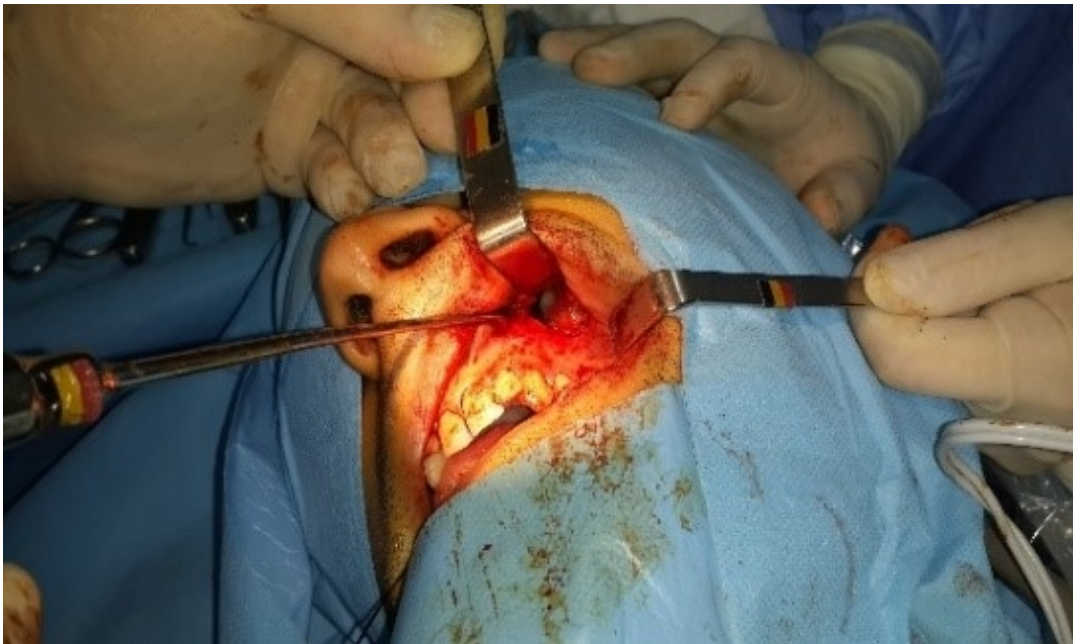
Sorumlu Yazar: Serhat Ekemen, Karabük Eğitim ve Araştırma Hastanesi Bestekar Sk. Mavikent Sitesi B Blok D:20 Şirinevler Mahallesi, İkiyüzevler
shtekemen@hotmail.com

Ensari S, Ekemen S, Yılmaz D. Maksiller sinüste ektopik yerleşimli üçüncü molar diş içeren dentijeröz kist.. . ENTcase. 2020;6(1):5-9

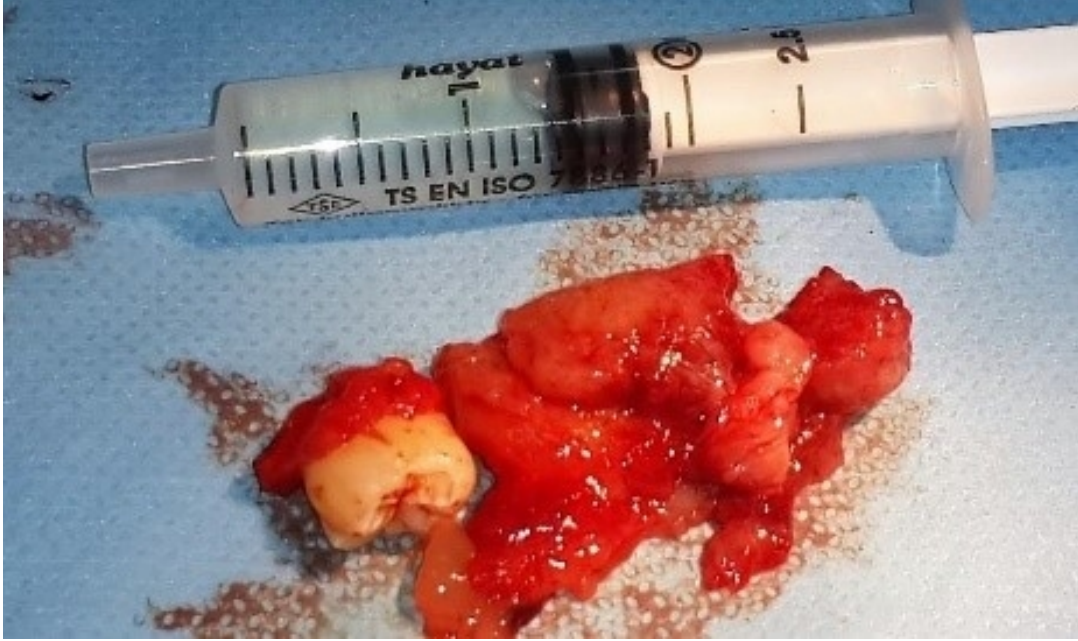
21 yaşında erkek hasta kliniğimize 2 yıldır devam eden başağrısı , postnazal akıntı, burun tıkanıklığı ve sol üst çeneden gelen kötü kokulu akıntı şikayeti ile müracaat etti. Daha önce sinüzit teşhisi ile medikal tedaviler uygulanmış ve bir diş çekimi hikayesi yoktu. Endoskopik muayenede sola septum deviasyonu ve orta meadan gelen pürülan sekresyon vardı. BTde sol maksiller sinüsü tamamen dolduran kistik bir patoloji ve sinüsün posterior-süperior bölgesinde dişle uyumlu opasifikasyon mevcuttu.Kistik patoloji, sinüsün medial duvara yakınlığı nedeniyle osteomeatal kompleksi tamamen tıkamaktaydı. Patolojinin boyutunun büyük olması nedeniyle Caldwell –Luc operasyonu uygulandı .Operasyon esnasında maksiller sinüs medial duvarının erode olduğu ve kistin osteomeatal kompleksi tamamen bloke ettiği görüldü.Geniş bir antrostomi ve septoplasti yapıldı .Diş ve kistik patoloji tamamen çıkarıldı.



Şekil 1 : CT de sol maksiller sinüste kist ve ektopik diş görülmektedir



Şekil 2 : Operasyon esnasında kist ve diş görülmektedir.



Şekil 3 : Postop ektopik diş ve kist birlikte görülmektedir

Patoloji dentijeröz kist olarak bildirildi. Sekizinci dişin (üçüncü molar diş) anatomisine uygun olduğu ve bu dişin ağız içinde eksik olduğu saptandı.Hasta sorunsuz olarak iyileşti , iki yıllık takipte herhangi bir nüks görülmedi.

Tartışma

Dentijeröz kist sürmemiş bir dişin kuron ve enameli arasında sıvı birikimi sonucu oluşur ve kist kuron tabakasını alveolar kemikten uzağa iter.Dental folikülün genişlemesine yol açar ve dişin etrafını çevreler . Amelogenез tamamlandıktan sonra enamel organdan doğarlar ve azalmış enamel epitelyum tabakaları arasındaki veya epitelyum ile kuron tabakaları arasındaki sıvı birikiminin sonucu olarak meydana gelirler[3]. Bu sıvı kapsüler damarlardan gelen bir eksudattır[3]. Bu birikimin dişin kapiller yatağı sıkıştırması sonucu venöz dönüşü engellemesi ile olduğu sanılmaktadır [4]. Sıvı, kistin içindeki epitel hücrelerinin salgısından ve dökülmesinden kaynaklanan hiyaluronik asitten zengindir [9]. Dentijeröz kistlerin toplumda görülme sıklığı yaklaşık %0.6 dır.Gömülü dişlerle beraber %2.6 oranında görülür. Çocukluk döneminde nadirdir[8].İnsidans erkeklerde daha fazladır (M:F 1.84:1)[10].Dentijeröz kistler en sık görülen gelişimsel odontojenik kisttir. Bütün odontojenik kistlerin içerisinde en sık görülen ikinci patolojidir[%18.1], birinci sırada enfeksiyöz kaynaklı olan radiküler kist vardır[%52.3][10]. En sık 10 -30 yaş arasında görülür ve çoğu hayat boyu fark edilmeyebilir[11].Yaklaşık %70 i mandibulada %30 u da maksillada görülür [12]. En sık tutulan bölge mandibular 3. molar bölgedir. Daha sonra sırayla maksiller 3. molar bölge, maksillar kanin , mandibular ve maksillar 2.premolar bölgeleri gelir [13].

Kistlerin %95 i kalıcı dişlerle %5 i süpernumerar dişlerle beraber görülür[14]. Süt dişleri ile birlikte görülmesi çok nadirdir[12]. Çoğunlukla soliter lezyonlardır,Multiple kistler çok nadirdir ve mevcut olduklarında genellikle bir sendromla ilişkilidirler.Bunlar Maroteaux-Lamy sendromu (Mucopolysaccharidosis VI), Cleidocranial dysplasia, Basal cell nevus syndrome(Gorlin-Goltz sendromu) ve Gardner sendromudur [4,8]. Nonsendromik hastalarda bilateral ve multiple kist görülmesi çok nadirdir [8].

Sürme gecikmesi dentiğeröz kist varlığının en sık görülen belirtisidir[2]. Kistin progresyonu yavaştır, farkına varılmadan bir çok sene geçebilir.Geç dönemde maksillar sinüs tutulumu olunca semptomlar ortaya çıkar .Yüz ağrısı, sinire bası ile parestezi ,başığrısı ,trismus, ağızda hoş olmayan tat hissi,burun tıkanıklığı,ve kronik akıntı görülebilir. Muayenede dental arktaki eksik diş saptanabilir ancak kist süpernümerar dişte gelişmişse dişlerin eksik olmayabileceği hatırlanmalıdır. Klinik bulgu ve semptomlar yüzde şekil bozukluğu,orbita tutulumunda ekzoftalmus,nazal fossa tutulumunda burun tıkanıklığı ve epistaksis , damakta sarkma , fonasyon ve yutma bozukluğu ,enfekte kistlerde,ateş,ağız kokusu,ağrı, fistül geliştiğinde ağız içi ve dışında kötü kokudur[13]. Histolojik olarak dentiğeröz kistler odontojenik epitelyal kalıntılar ile çevrili nonkeratinize stratifiye skuamöz epitel ile döşelidir.Bu yapıardan, malign patolojiler gelişebilir[4,12,8].

Radyografik incelemede, dentiğeröz kistler deęişik hacimlerde tek bir kist şeklinde keskin sklerotik sınırları olan patolojiler şeklinde görülür ve bir dişin kuruunu ile ilişkilidir[8]. BT orbital tutulum ve intrakranial yayılımı ortaya koymada altın standarttır[15]. Ayırıcı tanı diđer odontojenik kist ve tümörler ile yapılmalıdır. Bu patolojiler lezyonun lokalizasyonu,yaş ve radyolojik görüntüleri ile ayırt edilebilirler[16].

Dentiğeröz kistin standart tedavisi kist ve dişin birlikte Caldwell –Luc ameliyatı ile enükleasyonudur[4]. Kist osteomeatal complexe yakın ise middle meatal antrostomi yapılarak kist ve diş endoskopik olarak çıkarılabilir,böylece göz ve nazolakrimal kanal yaralanması gibi komplikasyonlardan kaçınılmış olur morbidite daha azdır, kitle antrostomi yoluyla çıkarılamayacak kadar büyükse Caldwell-Luc operasyonu ile kombine yaklaşım kullanılır[11]. Marsupiyalizasyon diđer bir tedavi seçeneğidir [2,17].

Sonuç

Sonuç olarak maxiller sinüste ektopik diş ve dentiğeröz kistin dişin birlikte görülmesi nadir bir olgudur. Başlangıçta asemptomatik olabilir daha sonra çevre dokuların etkilenmesiyle klinik belirtiler ortaya çıkar. Teşhis için konvansiyonal grafiler yeterlidir ama ileri görüntüleme yöntemleri tedavi planlanması açısından gereklidir. Başlıca tedavisi enükleasyon ve seçilmiş vakalarda marsupiyalizasyondur.

Kaynaklar

1. Erol ,Behçet. Ağız –Çene ve Yüz Tümörleri,UMG Uysal Medikal Tic.Ltd.Şti 2015, sayfa 11.
2. Cengizhan Keskin,Sırmahan Çakarar, Taylan Can.Odontojenik Kistler,Quintessence Yayıncılık 2013,sayfa 2 ,4,5-6,7.
3. Prabhu SP, Padwa BL, Robson CD, Rahbar R. Dentigerous cyst associated with a displaced tooth in the maxillary sinus: An unusual cause of recurrent sinusitis in an adolescent. *Pediatr Radiol.* 2009;39:1102–4.
4. Tournas A, Tewfik M, Chauvin P, Manoukian J. Multiple unilateral maxillary dentigerous cysts in a nonsyndromic patient: A case report and review of the literature. *Int J Pediatr Otorhi Extra.* 2006;1:100–6.
5. Yee-Tak Alta Lai, Yiu Shiobhon Luk, Kai-Hung Fung. Anomalous Morphology of an Ectopic Tooth in the Maxillary Sinus on Three-Dimensional Computed Tomography Images *J Radiol Case Rep.* 2013 Feb; 7(2): 11–16.
6. Anand Kumar,Ram Kumar Srivastava,Anurag Saxena,Ruchika Khanna and Iqbal All Removal of Infected Maxillary Third Molar from the Infra-temporal Fossa by Caldwell Luc Procedure–Rare Case Report with Literature Rewiew. *J Clin Diagn Res.*2016 Dec;10(12):ZD01-ZD03
7. Shahin Abdollahifakhim and Mehrnoush Mousaviagdas. Ectopic Molar with MaxillarSinus Drainage Obstruction and Oroantral Fistula.Iran *J Otorhinolaryngol.* 2013 Jun; 25(72): 187–192.
8. Ustuner E, Fitoz S, Atasoy C, Erden I, Akyar S. Bilateral maxillary dentigerous cysts: A case report. *Oral Surg Oral Med Oral Pathol Oral Radiol Endod.* 2003;95:632–5.
9. Roberts M, Barton N, Constantopoulos G, Butler D, Donahue A. Occurrence of multiple dentigerous cysts in a patient with the Morateax-Lamy syndrome (mucopolysaccharidosis, type VI) *Oral Surg Oral Med Oral*

- Pathol. 1984;58:169–75.
10. Jones AV, Craig GT, Franklin CD. Range and demographics of odontogenic cysts diagnosed in a UK population over a 30-year period. *J Oral Pathol Med.* 2006;35:500–7.
 11. Di Pasquale P, Shermetaro C. Endoscopic removal of a dentigerous cyst producing unilateral maxillary sinus opacification on computed tomography. *Ear Nose Throat J.* 2006;85:747–8
 12. Buyukkurt MC, Omezli MM, Miloglu O. Dentigerous cyst associated with an ectopic tooth in the maxillary sinus: A report of 3 cases and review of the literature. *Oral Surg Oral Med Oral Pathol Oral Radiol Endod.* 2010;109:67–71.
 13. Freedland ES, Henneman PL. An unusual cause of headache: A dentigerous cyst in the maxillary sinus. *Ann Emerg Med.* 1987;16:1174–6.
 14. Lustmann J, Bodner L. Dentigerous cysts associated with a supernumerary teeth. *Int J Oral Maxillofac Surg.* 1988;17:100–2.
 15. Sales M, Cavalcanti M. Complex odontoma associated with dentigerous cyst in maxillary sinus: Case report and computed tomography features. *Dentomaxillofac Radiol.* 2009;38:48–52.
 16. Guruprasad Y, Chauhan DS and Kura U. Infected Dentigerous Cyst of Maxillary Sinus Arising from an Ectopic Third Molar.
 17. Litvin M, Caprice D, Infranco L. Dentigerous cyst of the maxilla with impacted tooth displaced into orbital rim and floor. *Ear Nose Throat J.* 2008;87:160–2.