

NADİR BİR SOLUNUM YOLU OBSTRUKSİYON OLGUSU: DİL KÖKÜ APSESİ

A RARE CASE OF AIRWAY OBSTRUCTION: TONGUE BASE
ABSCESS
Baş Boyun Cerrahisi

Başvuru: 06.11.2015
Kabul: 26.02.2016
Yayın: 26.02.2016

Abdulkadir Özgür¹, Mehmet Birinci¹, Fatma Beyazal Çeliker¹, Suat Terzi¹, Engin Dursun¹

¹ Recep Tayyip Erdoğan Üniversitesi Tıp Fakültesi

Özet

Dil absesi çok nadir görülen, dilde şişlik, boğaz ağrısı, yutma güçlüğü, nefes darlığı, tükürüğünü yutamama, dilin dışarıda kalması gibi belirtiler gösteren ve hayatı tehdit eden bir klinik durumdur. Anterior ve posterior apse olarak ikiye ayrılırlar. Anterior dil apseleri daha sık görülürler. Posterior dil apseleri daha nadir görülmesine rağmen hava yolu tıkanıklığı yapabilmesi nedeniyle ölüme sebep olabilirler. Drenaj ile pürülan materyalin gelmesi tanı ve tedavi için yeterlidir. Bu yazıda 10 gündür süren boğaz ağrısı, yutma güçlüğü nedeniyle antibiyotik tedavisi alan ve şikayetleri düzelmeyen, giderek artan yutma güçlüğü ve solunum güçlüğü şikayeti ile kliniğimize başvuran dil kökü apseli bir olgunun klinik ve görüntüleme bulgularının literatür eşliğinde sunulması amaçlanmıştır.

Anahtar kelimeler: Dil absesi, Dil kökü absesi Üst solunum yolu obstrüksiyonu

Abstract

A tongue abscess is a rare and a potentially life-threatening clinical entity which can cause symptoms such as tongue swelling, sore throat, dysphagia, dyspnea, drooling and protrusion of the tongue. They are classified in two groups as anterior and posterior abscess. Anterior tongue abscesses are more frequently seen. Although the posterior tongue abscesses are rarely seen, they can lead to death due to airway obstruction. Drainage of a purulent material is sufficient for diagnosis and treatment. The aim of this report is to present clinical and radiological signs of a case of tongue base abscess which was given antibiotherapy for sore throat and dysphagia lasting for 10 days and which was referred to our clinic with a complaint of gradually increased dysphagia and dyspnea with the review of the literature.

Keywords: Tongue abscess, Tongue base abscess Upper airway obstruction

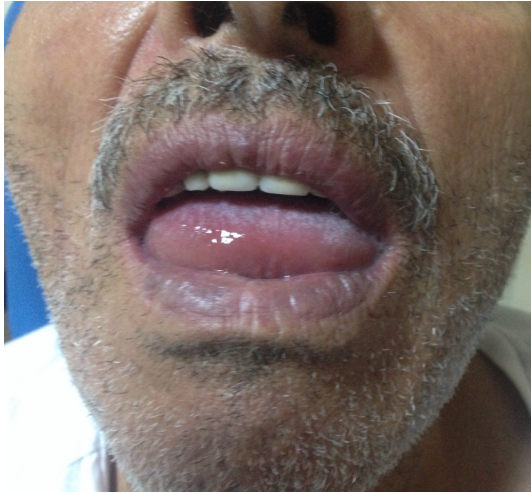Giriş

Dil absesi çok nadir görülen klinik durumdur. Hastaların çoğunluğu 30 ila 50 yaş arasındadırlar [1,2]. Dil absesinin klinik belirtileri dilde şişlik, boğaz ağrısı, yutma güçlüğü, nefes darlığı, tükürüğünü yutamama, dil hareketlerinde kısıtlılık olarak sıralanabilir. Dil apseleri ön ve arka olmak üzere ikiye ayrılırlar. Ön dil apseleri daha sık görülürler ve medikal tedavi ile düzeltilebilirler. Arka dil apseleri dil kökünde yerleşen apselerdir ve daha nadir görülmesine rağmen hava yolu tıkanıklığına neden olarak hayatı tehdit edici olabilirler [3-7]. Tanı için apsenin diğer patolojilerden ayrımının yapılabilmesi için ultrasonografi, bilgisayarlı tomografi ve magnetik rezonans görüntüleme kullanılabilir [8]. Ayırıcı tanıda karsinoma, anaflaksi, dermoid kist, lipom, lingual arter anevrizması, arteriovenöz malformasyon, infarkt, hemoraji, lingual tonsilit, tiroglossal kist, tüberküloz ve actinomiçes gibi birçok patoloji düşünülmelidir [1]. Tedavisi hava yolunun korunması, apse drenajı ve antibiyotiktir. [9]. Bu yazıda 10 gündür süren boğaz ağrısı, yutma güçlüğü nedeniyle antibiyotik tedavisi alan ve şikayetleri düzelmeyen, giderek artan yutma güçlüğü ve solunum güçlüğü şikayeti ile kliniğimize başvuran dil kökü apseli bir olgunun klinik ve görüntüleme bulgularının literatür eşliğinde sunulması amaçlanmıştır.

Olgu Sunumu

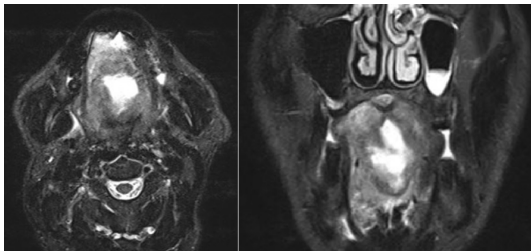
Sorumlu Yazar: Abdulkadir Özgür, Recep Tayyip Erdoğan Üniversitesi Tıp Fakültesi
İslampaşa Mah. Şehitler Cad. No:64
akozgur53@gmail.com

On gündür süren ve giderek artan boğaz ağrısı, yutma güçlüğü ve solunum güçlüğü olan altmış yaşında erkek hasta şikayetlerinin kullandığı tedaviye rağmen azalmaması üzerine kliniğimize başvurdu. Olguya çeşitli merkezlerde akut tonsillit tanısı ile tedavi düzenlenmiş fakat hastanın şikayetlerinde azalma olmamış (Şekil 1).

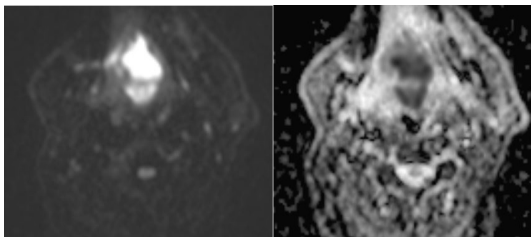


Şekil 1 : Tedavi öncesi hastanın görünümü.

Özgeçmişinde gastrit ve prostat hiperplazi dışında pozitif bulgusu olmayan olgunun yapılan kulak burun boğaz muayenesinde dil kökünü tamamen dolduran ve posteriora ve superiora doğru uzanan fluktuasyon veren kitle palpe edildi. Olgu yutma ve solunum güçlüğü nedeniyle yatırıldı. Rutin kan tetkiklerinde enfeksiyon ile uyumlu bulgular saptanmıştır. Penisilin alerjisi öyküsü olan hastaya medikal tedavi olarak intravenöz siprofloksasin 400mg 2X1 başlandı. Oral alım bozukluğu olan hastaya nazogastrik sonda takılarak beslenmesi buradan sağlandı. Ayrıca oral bakım solüsyonları başlandı. Hastanın ayırıcı tanısı için yapılan manyetik rezonans görüntülemesinde dildeki şişliğin lobüle konturlu heterojen hiperintens bir kitle olduğu görüldü ve kitlenin apse ile uyumlu olduğu düşünüldü (Şekil 2,3).



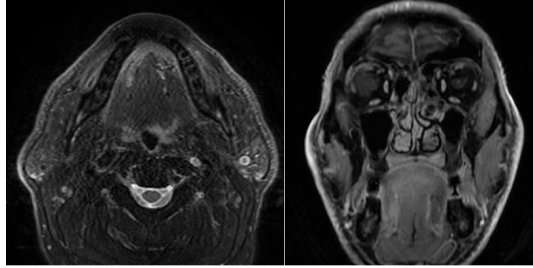
Şekil 2 : Aksiyal ve Koronal T2 MR inceleme; lezyon lobüle konturlu heterojen hiperintens olarak izlenmektedir.



Şekil 3 : Diffüzyon ağırlıklı görüntülemelerde lezyon diffüzyon kısıtlanması göstermektedir.

Hastaya ard arda iki gün kalın iğne ile apse drenajı yapıldı. Sırasıyla 10 cc ve 7 cc pürülan mayi aspire edildi.

Drenajdan sonraki 2. gün hastanın dil hareketlerindeki kısıtlılığın azalması ve oral beslenmenin başlanması nedeniyle hastanın nazogastrik sondası çekildi. Drenajdan sonraki 4. gün hastaya USG yapıldı ve apse formasyonunun gerilediği saptandı. Bir hafta parenteral tedavi alan hastanın şikâyetlerinin büyük çoğunluğunun azalmasının üzerine hasta oral antibiyotik tedavisi düzenlenerek taburcu edildi. Olgunun herhangi bir sistemik veya komorbid bir hastalığı olmamasına rağmen oluşan dil kökü absesinin bir maligniteye bağlı olabileceği düşünülerek yapılan bir ay sonraki manyetik rezonans görüntülemesinde herhangi bir kitle izlenmedi ve apse formasyonunun tamamen düzeldiği izlendi (Şekil 4).



Şekil 4 : Tedavi sonrası aksiyal T2 ve IV kontrast sonrası koronal T1 imajlarda lezyonun tamamen regrese olduğu izlenmektedir.

Tartışma ve Sonuç

Dil absesi çok nadir görülen klinik durumdur. Genellikle 30-50 yaş aralığında görülür. Son otuz yılda literatüründe çoğunluğu tek vaka olmak üzere sınırlı sayıda vaka bildirilmiştir [1]. Dil absesinin klinik belirtileri dilde şişlik, boğaz ağrısı, yutma güçlüğü, nefes darlığı, tükürüğünü yutamama, dil hareketlerinde kısıtlılık olarak sıralanabilir [4,5]. Dil absesi özellikle yutma güçlüğü ve nefes darlığı varlığında zamanında tanınıp tedavi edilmelidir. Aksi halde özellikle posterior dil apseleri ölümcül olabilir [3]. Sunulan olgu altmış yaşında erkek bir hasta idi ve olguda literatür ile uyumlu bulgular saptandı.

Posterior dil apseleri genellikle lingual tonsil enfeksiyonu, tiroglossal kist kalıntısının enfeksiyonuyla ve diş enfeksiyonlarının yayılmasıyla oluşur .Bazı olgularda ise apse spontan olarak gelişebilir [5,6]. Olgumuzun dil absesini açıklayabilecek ek bir bulgu tespit edilemedi ve spontan olarak oluştuğu kabul edildi.

Dil apselerinde ayırıcı tanı özellikle altta yatan malignitelerin ayrımının yapılabilmesi için önemlidir. Ayırıcı tanı için ultrasonografi, bilgisayarlı tomografi ve manyetik rezonans görüntüleme gibi radyolojik görüntüleme yöntemleri kullanılabilir [8]. Özellikle oral kavite anatomisinin ve yumuşak dokuları daha net değerlendirme imkanı sağladığından manyetik rezonans görüntüleme ayırıcı tanıda oldukça kullanışlıdır [2]. Olgumuzda ayırıcı tanı için manyetik rezonans görüntüleme kullanıldı. Ayrıca yapılan apse drenajının etkinliğinin kontrolü için ultrasonografiden faydalanıldı.

Dil absesinin tedavisi genel apse tedavisine benzer şekilde apse drenajı ve antibiyotik tedavisidir. Fakat bulunduğu bölge nedeniyle solunum yolunun güvenliğide gözardı edilmemelidir [9]. Antibiyotik tedavisi gram boyama ve kültür sonucuna göre seçilmelidir. Ampirik tedavi stafilokok, streptokok, heamophilus, bacteroides ve anaerobik organizmalara karşı etkili olmalıdır [2,10]. Literatürde antibiyotik olarak klindamisin, penisilin, gentamisin, metranidazol, sefuroksim, amikasin ve tikarsilin kullanılmıştır.Tedavi uzunluğu ve kortikosteroid kullanımı hakkında tam bir görüş birliği bulunmamaktadır [1,9-11]. Olgumuzda penisilin alerjisi olması nedeniyle hastaya paranteral siprofloksasin tedavisi uygulanmıştır. Antibiyotik tedavisi parenteral olarak 7 gün, enteral olarakta 14 gün olarak planlanmıştır. Dil absesi drenajı iğne ile veya açık cerrahi şeklinde yapılabilir. Posterior apselerde riski azaltmak için genel anestezi altında yapılması daha uygundur. Ödeme bağlı oluşabilecek entübasyon zorluğunda

trakeotomi açılmasına ihtiyaç duyulabileceği akılda bulundurulmalıdır [1,9,11]. Olgumuzda uyguladığımız kalın iğne drenajı ile yeterli tedaviyi sağlayabildiğimizden açık cerrahi girişime ihtiyaç duymadık.

Sonuç olarak dil apseleri ve özellikle dil kökünü tutan posterior dil apseleri solunum yolu obstrüksiyonu yaparak hayatı tehdit eden bir tablo oluşturabilen klinik bir antitedir. Özellikle kullanılan medikal tedaviye rağmen düzelmeyen ve yutma ve solunum güçlüğü gibi klinik bulguları olan hastaların ayırıcı tanısında göz ardı edilmemesi gerektiği kanaatindeyiz.

Kaynaklar

1. Antoniadis K, ve ark. Acute tongue abscess: report of three cases. Oral Surg Oral Med Oral Pathol 2004;97:570-3.
2. Ozturk M, ve ark. Tongue abscesses: MR imaging findings. Am J Neuroradiol 2006;27:1300-3.
3. Sanders AD. Lingual abscess presenting as airway obstruction in the infant. Casereport. Otolaryngol Head Neck Surg 1988; 99: 344.
4. Ozturk M, ve ark. Abscess of the tongue: findings on MR imaging case report. Am J Roentgenol 1998;170:797-8.
5. Kiroglu AF, Cankaya H, Kiris M. Lingual abscess in two children. Int J Pediatr Otorhinolaryngol Extra 2006; 1: 12-4.
6. Vellin JF, ve ark. Acute abscess of the base of the tongue: A rare but important emergency. J Emerg Med 2011;41:107-10
7. Munoz A, Ballasteros AI, Brandariz Castelo JA. Primary lingual abscess presenting as acute swelling of the tongue obstructing the upper airway: diagnosis with MR. Am J Neuroradiol 1998;19:496-8.
8. Jungell P, ve ark Asikainen S, Kuikka A, et al. Acute tongue abscess: report of 2 cases. Int J Oral Maxillofac Surg 1996;25:308-10
9. Balatsouras DG, Eliopoulos PN, Kaberos AC. Lingual abscess: diagnosis and treatment. Head Neck 2004;26:550-4.
10. Brook I. Recovery of anaerobic bacteria from a glossal abscess in an adolescent. Pediatr Emerg Care 2002;18:358-9.
11. J.-F. Vellin, ve ark. Acute abscess of the base of the tongue: a rare but important emergency. Journal of Emergency Medicine 2011;41:e107-e110