

# LARİNGEAL YABANCI CİSİM OLGUSU: TAVUK KEMİĞİ

Laringoloji

Başvuru: 08.02.2022

Kabul: 16.08.2023

Yayın: 16.08.2023

Mehmet Özgür Pınarbaşlı<sup>1</sup>, Furkan Kaya<sup>1</sup>, Melek Kezban Gürbüz<sup>1</sup><sup>1</sup> Eskişehir Osmangazi Üniversitesi Tıp Fakültesi

## Özet

### LARİNGEAL YABANCI CİSİM OLGUSU: TAVUK KEMİĞİ

Laringeal yabancı cisimler hem pediatrik hem de erişkin yaş grubunda çoğu zaman acil girişim gerektirir. Ancak hafif semptomlarla seyreden durumlarda insidental olarak karşımıza çıkabilmektedir. Laringeal yabancı cismin boyutu, anatomik lokalizasyonu, oluş mekanizması ve hastanın genel durumu bu cisme yönelik yapılacak cerrahi yaklaşımı şekillendirmektedir. Bu çalışmada; paraglottik mesafedeki bir laringeal yabancı cisim olgusu, güncel literatür eşliğinde tartışılmıştır.

**Anahtar kelimeler:** larinks, yabancı cisim, paraglottik alan, tavuk kemiği

## Abstract

### LARYNGEAL FOREIGN BODY: CHICKEN BONE

Laryngeal foreign bodies often require urgent intervention in both the pediatric and adult age group. It may also be encountered incidentally in cases with mild symptoms. The size, anatomic localization and pathophysiological mechanism of laryngeal foreign body together with general condition of the patient, determine the surgical approach. In this case; A case of laryngeal foreign body in the paraglottic space is discussed in the light of current literature.

**Keywords:** larynx, foreign body, paraglottic space, chicken bone

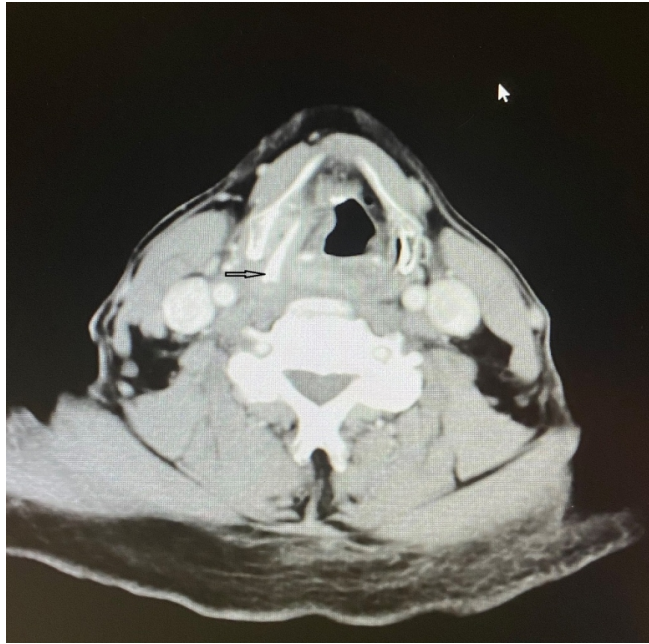
## Giriş

Solunum yollarındaki yabancı cisimlere özellikle çocukluk çağı döneminde sık rastlansa da erişkin dönemde özellikle kognitif bozukluğu olan bireylerde de görülmektedir [1]. Yabancı cisimler solunum yollarında yarattığı obstrüksiyon nedeniyle özellikle pediatrik yaş grubunda çoğu zaman acil girişim gerektirir ve acil yaklaşımın yapılamadığı durumlarda morbidite hatta mortalite görülebilir [2]. Erişkin yaş grubunda ise yabancı cisim aspirasyonları genelde altta yatan psikolojik veya nörolojik duruma bağlı olup multidisipliner yaklaşım gerektirebilir [3,4]. Solunum yollarında en sık trakeobronşial ağaçta yabancı cisme rastlansa da laringeal yabancı cisimlerle de nadir olsa da karşılaşılmaktadır. Epidemiyolojik çalışmada solunum yolunda saptanan yabancı cisimlerin yalnızca yüzde %4'ünde izole laringeal yabancı cisim saptanmıştır [5]. Laringeal yabancı cisimler için semptomların şiddeti genellikle yabancı cismin boyutu, anatomik lokalizasyonu ve obstrüksiyonun gerçekleşme mekanizması ile yakından alakalıdır. Bu bağlamda semptomlar basit ses kısıklığı ve tıkanıklık hissinden, ciddi solunum sıkıntısı ve stridora kadar çeşitlilik gösterebilir [6]. Ayrıca, laringeal yabancı cismin boyutu, anatomik lokalizasyonu, oluş mekanizması ve hastanın genel durumu bu cisme yönelik yapılacak cerrahi yaklaşımı da şekillendirmektedir. Bu olgu sunumunda, boğazda takılma hissi nedeniyle kliniğimize başvuran ve paraglottik mesafede insidental olarak saptanan yabancı cisim nedeniyle opere edilen hasta, güncel literatür ışığında sunulmuştur.

## Olgu Sunumu

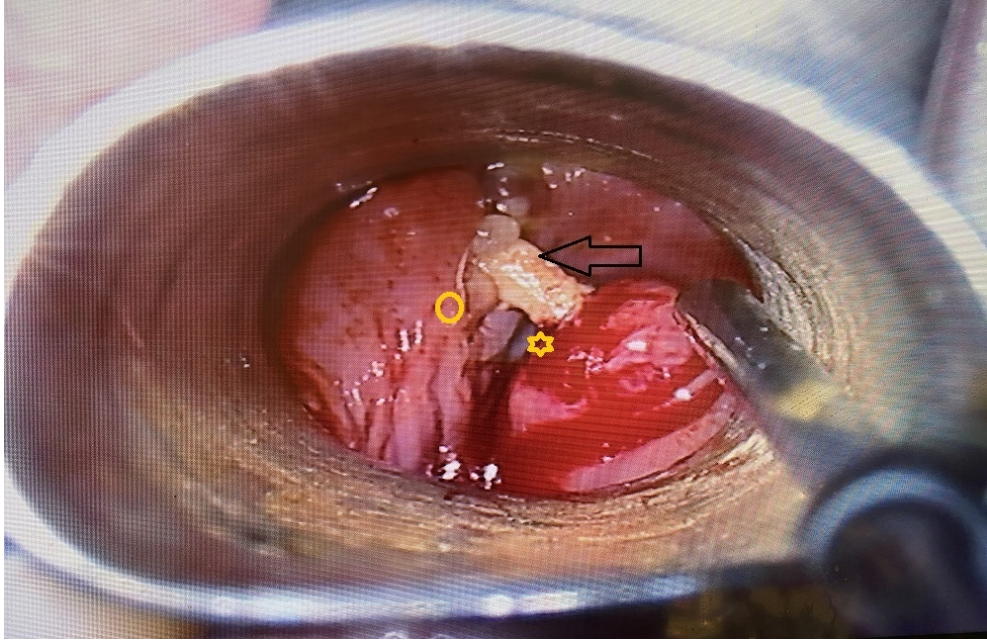
58 yaşında erkek hasta kliniğimize boğazda takılma hissi ve katı gıdaları yutmada güçlük şikâyeti ile başvurmuş olup; hikayesinden şikayetlerinin 3 ay önce başladığı, kilo kaybı, solunum sıkıntısı, kulağa vuran ağrı, kanama gibi

şikayetlerinin olmadığı öğrenildi. Bir ay önce başka bir hastanede medikal tedavi verildiği ve tedaviden fayda gördüğü de öğrenildi. Özgeçmiş ve soygeçmiş sorgulamasında da 40 yıldır günde 1 paket sigara dışında ek özellik ve ek hastalık saptanmadı. Başvuru sırasında vital bulgularında anormallik tespit edilmedi. Yapılan genel KBB fizik muayenesinde patoloji saptanmayan hastanın, fleksibl endoskopik muayenesinde sağ aritenoid üzerinden sağ ariepiglottik plikaya doğru uzanan yaygın mukozal kabarıklık izlendi ve mukozal ödem olarak düşünüldü. Vokal kord seviyesi ile subglottik bölge doğal olarak değerlendirildi. Rima glottis yeterliydi. Sol piriform sinüs doğal olarak değerlendirilirken sağ piriform sinüs ödem nedeniyle optimal değerlendirilemedi. Diğer laringeal alanlarda ek patoloji saptanmadı. Hikâye ve fizik muayene ışığında hastanın altta yatan sigara öyküsü de olması nedeniyle kontrastlı boyun bilgisayarlı tomografi (BT) planlandı. Kontrastlı boyun BT'de sağ paraglottik alanda, tiroid kıkırdak laminasına paralel yabancı cisim ile sağ piriform sinüste inflamatuvar değişiklikler izlendi. Ayrıca sağ vokal kord alt yüzeyi, ön komissür altı, sağ anteromedial subglottik alanda ön planda reaktif düşündürülen asimetrik kontrastlanma saptandı (Şekil 1).



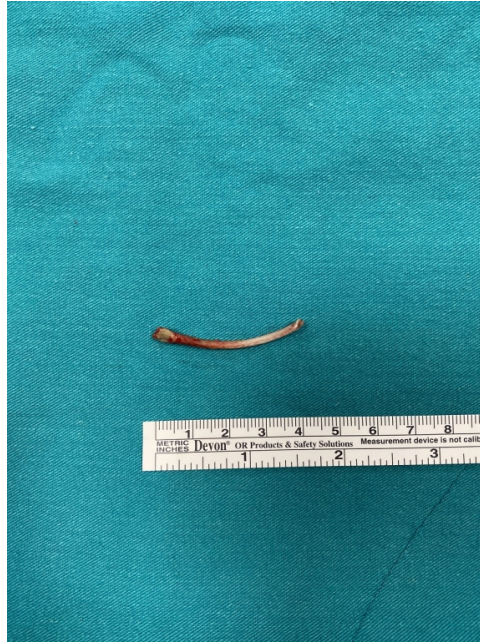**Şekil 1** : Siyah ok: Kontrastlı aksiyel kesit boyun BT'de sağ paraglottik mesafede izlenen yabancı cisim

Fizik muayene ve tomografi sonuçlarına istinaden o bölgedeki enflamasyon ve ödemin tedavisi için hospitalize edilen hastaya geniş spektrumlu antibiyotik ve antienflamatuvar tedavi başlandı. 1 haftanın sonunda fleksibl endoskopi ile bakıda mukozal ödem alanlarının ve enflamasyonun gerilediği görüldü. Bunun üzerine; hastadan trakeotomi ve açık yaklaşım için de onam alınıp hazırlık yapılarak, genel anestezi altında direkt laringoskopik bakı ve yabancı cisim eksizyonu planıyla hasta vakaya alındı. Orotrakeal entübasyonun ardından direk laringoskopi ve sonrasında yapılan mikrolaringoskopi ile sağ piriform sinüsten sağ vokal korda doğru da dayanan yaklaşık 5 cm'lik çevre dokuyu yaygın ödemlendiren kemik ile karşılaşıldı (Şekil 2).



**Şekil 2** : Sarı daire: Paraglottik alan

Uygun açılı laringeal forceps ile kemik çevre dokular korunarak çıkarıldı (Şekil 3).



**Şekil 3** : Mikrolaringoskopik olarak bütünlüğü bozulmadan çıkarılan yabancı cisim(tavuk kemiği)

Kontrolde rima glottisin yeterli olduğu, özofagus ile laringeal mukozal yüzeylerde laserasyon ve ek komplikasyon olmadığı görüldü. Ardından hasta anestezi ekibi ile birlikte uygun solunum desteği ile ekstübe edilerek sorunsuz bir şekilde ayılma ünitesine alındı.

Postoperatif dönemde hasta, parenteral beslenerek takip edildi ve preoperatif başlanan antienflamatuar tedavi ve antibiyotiğe devam edildi. Postoperatif 2. günde şeffaf sıvılar ile hasta oral beslenmeye başlandı. Postoperatif 3. günde katı gıdaya da geçen hastanın kontrol fleksibl endoskopisinde tüm laringeal yapılarda ödemin tama yakın

gerilediği görülmesi üzerine 1 ay sonra poliklinik kontrolü önerisiyle şifa ile taburcu edildi. 1 ay sonraki kontrolünde, herhangi bir şikâyeti olmayan hastanın endoskopik muayenesinde tüm laringeal yapılar doğal olarak değerlendirildi.

## Tartışma

Yabancı cisim aspirasyonu, %80 oranında 3 yaşa kadar olan pediatrik grupta karşımıza çıktığı görülse de özellikle mental fonksiyonları stabil olmayan erişkin hastalarda da karşımıza çıkabilmektedir [1-4]. Tüm yaş gruplarında genelde trakeobronşial ağaçta karşımıza çıkan yabancı cisimler nadiren de olsa izole olarak larinkste izlenebilmektedir [2-5]. Bu olgu, erişkin yaş grubunda bir hasta olup mental kapasitesi de yerinde idi. Şikayetlerin akut değil kronik süreçte gelişmesi, hastanın mental ve genel durumunun iyi olması, bir ay önce kullandığı medikal tedaviden fayda görmesi, bu hasta özelinde ilk planda yabancı cisim düşündürmemektedir. Altta yatan sigara öyküsüne ek olarak hastanın şikayetlerinde ön planda yutma güçlüğü olması nedeniyle malignite olasılığı da ekarte edilememiştir. Yapılan fleksibl endoskopik muayenesinde yaygın sağ ariepiglottik fold ile sağ aritenoid ödeminin saptanması ve ödem nedeniyle aşikâr yabancı cisim saptanmaması da tanıyı güçleştiren faktörler olmuştur. Çekilen boyun BT sonrasında paraglottik alanda yabancı cisim olduğu görülmüştür. Bu nedenle erken dönemde bu hastalara radyolojik tetkik, özellikle de boyun tomografisi çekilmesinin hem malignite ekartasyonu hem de saptanan yabancı cismin yerinin belirlenmesi açısından yararlı olduğunu düşünmekteyiz.

Radyolojik olarak yabancı cisim konfirme edildikten sonra bu olguda da olduğu gibi hastalar hospitalize edilmeli, antibiyoterapi başlanmalı, olası komplikasyonlar (solunum sıkıntısı gibi) açısından da yakından takip edilmeli ve sonrasında her hasta özelinde yabancı cismin anatomik lokalizasyonu, hastanın genel durumu ve semptomlarının aciliyetine göre cerrahi planlama yapılmalıdır [6]. Vaka öncesinde her hastadan trakeotomi gerekebileceği için onam alınmalıdır. Bu olguda ise trakeotomi açılmadan genel anestezi altında orotrakeal entübasyon ile hava yolu kontrol altına alınmıştır.

Literatür incelendiğinde özellikle paraglottik alan ve priform sinüs yerleşimli laringeal yabancı cisimlerde genellikle açık cerrahi yaklaşımla yabancı cisimlerin çıkarıldığı görülmüştür [6-8]. Bu olguda ise yabancı cisim; mikrolaringoskopik olarak, açık cerrahiye gerek kalmadan çıkarıldı. Açık cerrahi yaklaşıma göre, endolaringeal olarak en az invaziv gereksinimle yabancı cismin çıkarılmasının hem morbiditeyi oldukça azalttığı, hem de hastanede yatış süresini de oldukça kısalttığı kanaatine varıldı.

## Sonuç

İzole laringeal yabancı cisimler erişkinlerde nadir de olsa hava yolunu tehdit etmesi, yutma ve fonasyonda sorunlara yol açması nedeniyle önem arz etmektedir. Bu vakamızda olduğu gibi paraglottik bölgedeki laringeal cisimlerde, her vakanın özelinde planlama yapılması ve hava yolu emniyeti sağlandıktan sonra en az invaziv yöntemle yabancı cismin çıkarılması hedeflenmelidir.

## Kaynaklar

1. Sehgal IS, et al. Foreign body inhalation in the adult population: experience of 25,998 bronchoscopies and systematic review of the literature. *Respiratory Care*, 2015;60(10):1438-48.
2. Salih AM, Alfaki M, Alam-Elhuda DM. Airway foreign bodies: A critical review for a common pediatric emergency. *World journal of emergency medicine*, 2016;7(1):5.
3. Cohen SR., et al. Five-year retrospective study with special reference to management. *Annals of Otology*,

- Rhinology & Laryngology, 1980; 89(5):437-42.
4. Kent SE, Watson MG. Laryngeal foreign bodies. The Journal of Laryngology & Otology, 1990;104(2):131-33.
  5. Hada MS, et al. Laryngeal foreign bodies among adults. Journal of bronchology & interventional pulmonology, 2015;22(2):145-47
  6. Balica NC., et al. Laryngotracheal foreign body: chicken neck bone, Journal of International Medical Research, 2019;47(6):2764-67.
  7. Kuperstock, JE, Noordzij JP. The fork in the road: A laryngeal filter airway foreign body. American journal of otolaryngology, 2018;39(4):464-66.
  8. Liu Y., et al. Supraglottic foreign body in a woman with Down's syndrome and congenital heart disease: A case report. Medicine, 2021;100(14).

## Sunum

Bu çalışma, 42. Türk Ulusal Kulak Burun Boğaz ve Baş Boyun Cerrahisi Kongresi'nde e-poster (EP-059) bildirisi olarak sunulmuştur, 3 - 7 Kasım 2021, Kıbrıs.