

NADİR BİR AURİKULA DEFORMİTESİ: ANTEVERTE KONKA

Otoloji

Başvuru: 09.07.2024

Kabul: 09.10.2024

Yayın: 09.10.2024

Turan Canmurat İzgi¹, Kemal Keseroğlu²¹ Kütahya Sağlık Bilimleri Üniversitesi² Ankara Dışkapı Yıldırım Beyazıt Eğitim ve Araştırma Hastanesi

Özet

NADİR BİR AURİKULA DEFORMİTESİ: ANTEVERTE KONKA

Konjenital aurikula deformitelerinin çoğu heliks ve antiheliks ile ilgiliyken konkal kartilajın izole deformiteleri nadir görülen bir durumdur. Anteverte (invert) konka tablosunda konkal kartilaj anterior yönde konveks biçimde bulunur, bu durum kozmetik bir problem oluşturabileceği gibi dış kulak yolunu tıkayarak ileti tipi işitme kaybına, serümen birikmesine, rekürren enfeksiyonlara da sebep olabilir. Bu olgu sunumunun amacı; nadir bir aurikula deformitesi olan anteverte konka tablosunun kliniğini, radyolojik bulgularını ve tedavi yöntemlerini literatür eşliğinde tartışmaktır.

Anahtar kelimeler: deformite, konjenital, kulak

Abstract

A RARE AURICULA DEFORMITY: ANTEVERTED CONCHA

Most of congenital auricular deformities are related to the helix and antihelix, but isolated deformities of the conchal cartilage is a rare condition. In the anteverte (inverted) concha, the conchal cartilage is convex in anterior direction. This situation may cause a cosmetic problem. It may also cause hearing loss, cerumen accumulation and recurrent infections. The purpose of this case report is to discuss clinical, radiological findings and treatment methods of anteverte concha which is a rare auricula deformity.

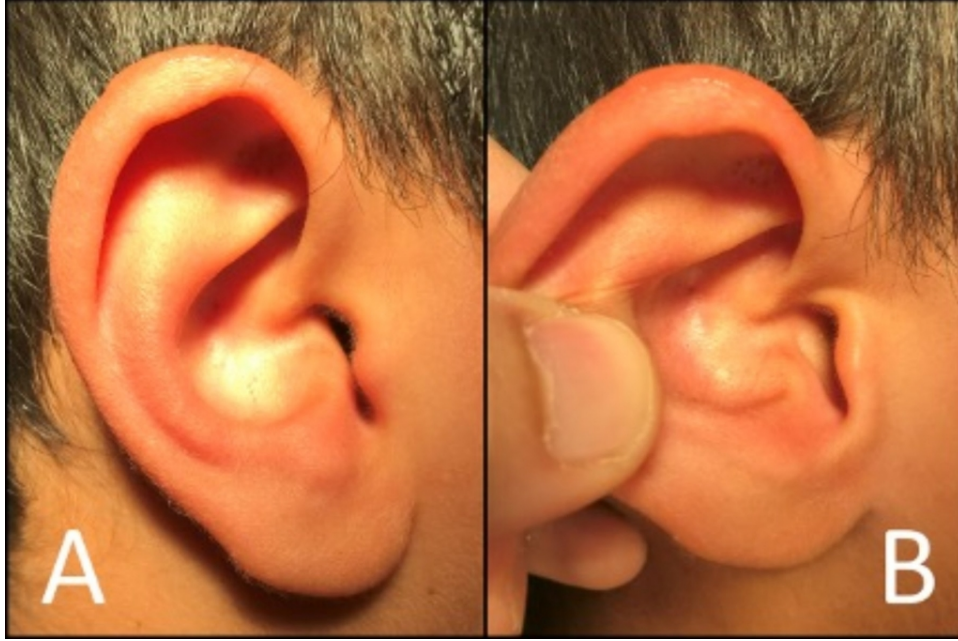Keywords: congenital, deformity, ear

Giriş

Konjenital aurikula bozuklukları malformasyon ve deformite olarak iki grupta incelenmektedir [1]. Malformasyon, bir yapının gelişim basamaklarından herhangi bir noktasında aksaklık olması nedeniyle meydana gelir. Aurikula malformasyonları gebeliğin 5 ile 9. haftaları arasında oluşur. Deformite ise gelişimini normal olarak tamamlamış bir yapıya dışarıdan bir kuvvet uygulanması sonucu oluşan şekil bozukluğudur ve gebeliğin herhangi bir döneminde meydana gelebilir [2]. Çoğu kulak deformitesi heliks ve antiheliks ile ilgiliyken konkal kartilajın izole deformiteleri nadir görülen bir durumdur [3]. Aurikulanın doğal pozisyonunda konkal kartilajın konkavitesi anterior yöndedir. Anteverte (invert) konka tablosunda ise konkal kartilaj anterior yönde konveks biçimde bulunur, bu durum gözle görülür kozmetik bir problem oluşturabileceği gibi dış kulak yolunu tıkayarak iletim tipi işitme kaybına, serümen birikmesine, tekrarlayan enfeksiyonlara sebep olabilir [4]. Bu olgu sunumunun amacı; nadir bir aurikula deformitesi olan anteverte konka tablosunun kliniğini, radyolojik bulgularını ve tedavi yöntemlerini literatür eşliğinde tartışmaktır.

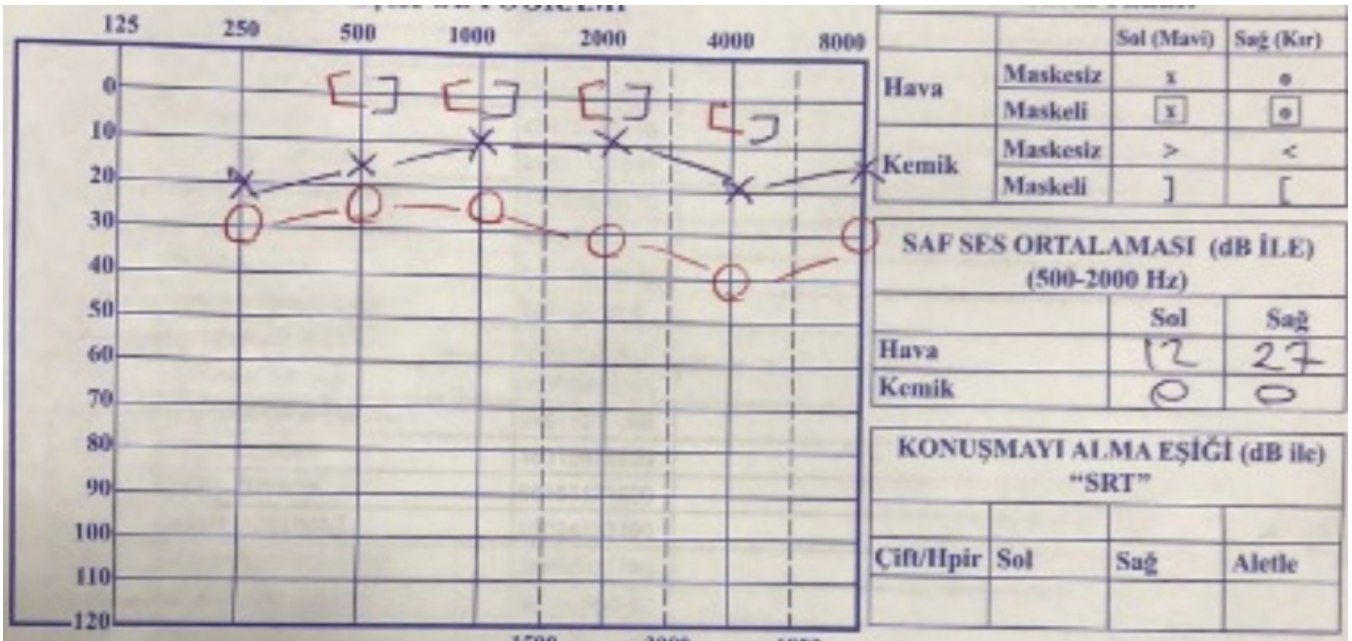
Olgu Sunumu

Dokuz yaşında erkek hasta doğuştan beri olan sağ kulak kepçesinde şekil bozukluğu ve işitme azlığı şikâyeti ile başvurdu. Perinatal özgeçmişinde özellik yoktu. Fizik muayenede sol aurikulası doğal iken hipertrofik olan sağ aurikula konkal kartilajı ve antitragusu anterior yönde konveks biçimdeydi ve tragus ile temas ederek dış kulak yolu girişini kapatmaktaydı (Şekil 1).



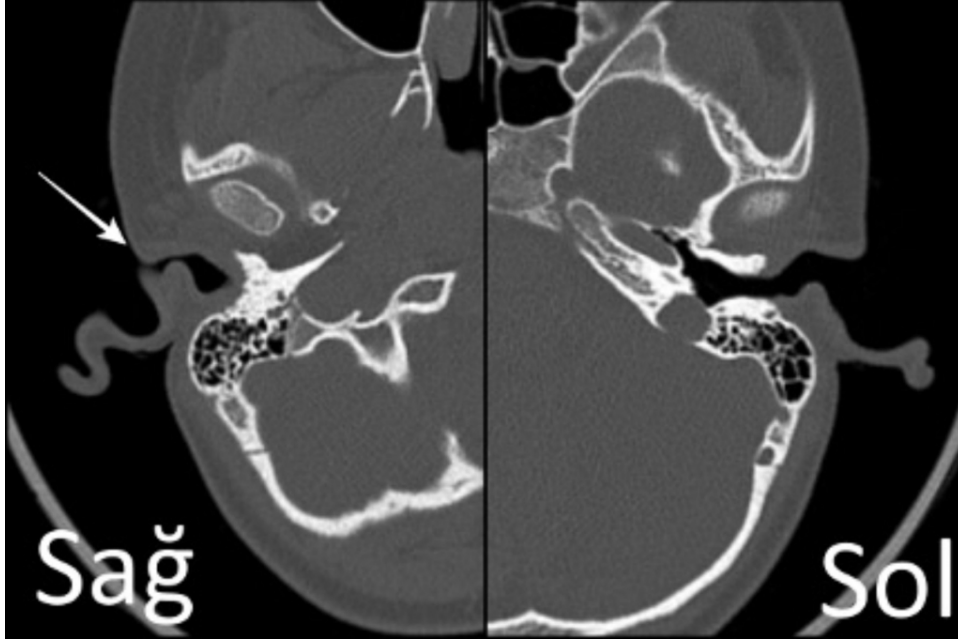
Şekil 1 : Hastanın preoperatif fizik muayenesinde hipertrofik olan sağ aurikula konkal kartilajı ve antitragusu anterior yönde konveks biçiminde olup ve tragus ile temas ederek dış kulak yolu girişini kapattığı görülmektedir (A). Aurikulaya posterior yönde traksiyon yapıldığında dış kulak yolu girişi açılabilir (B).

Otoskopik muayenede dış kulak yolu ve timpan membranın doğal olduğu görüldü. Saf ses ortalaması (SSO) solda 12/0 dB iken, sağda 27/0 dB olup sağ ileti tipi işitme kaybı mevcuttu (Şekil 2).



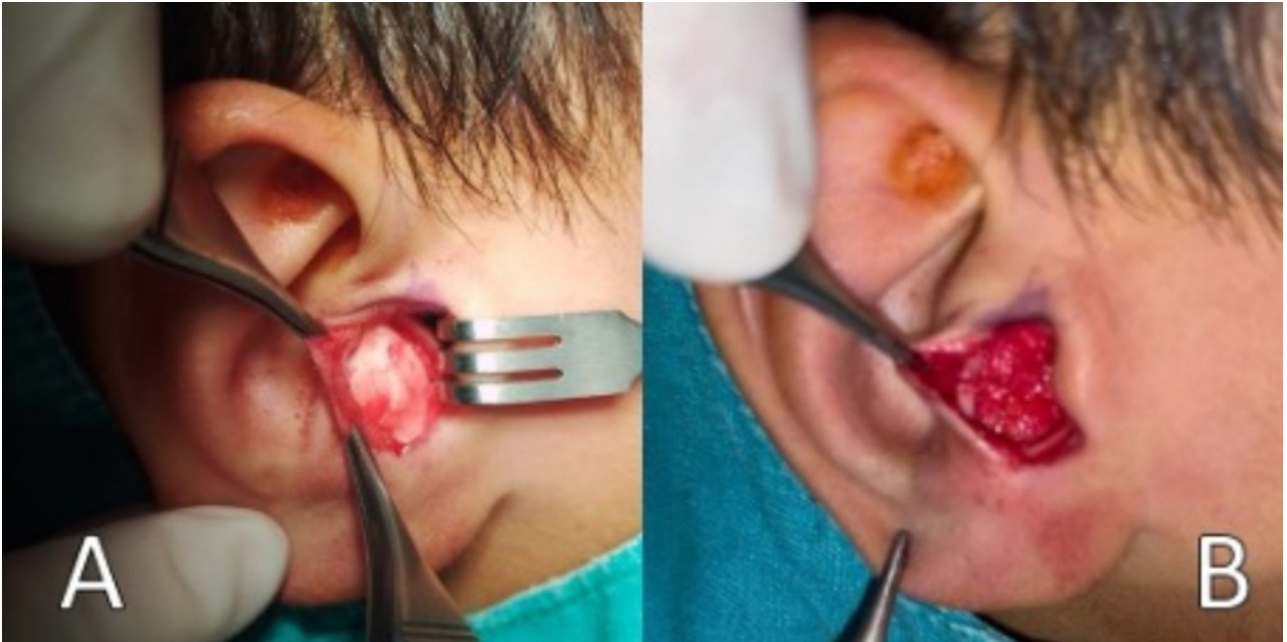
Şekil 2 : Hastanın preoperatif odyometrisinde sağ ileti tipi işitme kaybı olduğu görülmektedir.

Otoakustik emisyon testi her iki tarafta başarılıydı. Kontrastsız temporal bilgisayarlı tomografide sağ aurikula deformitesi dışında başka patoloji izlenmedi (Şekil 3).



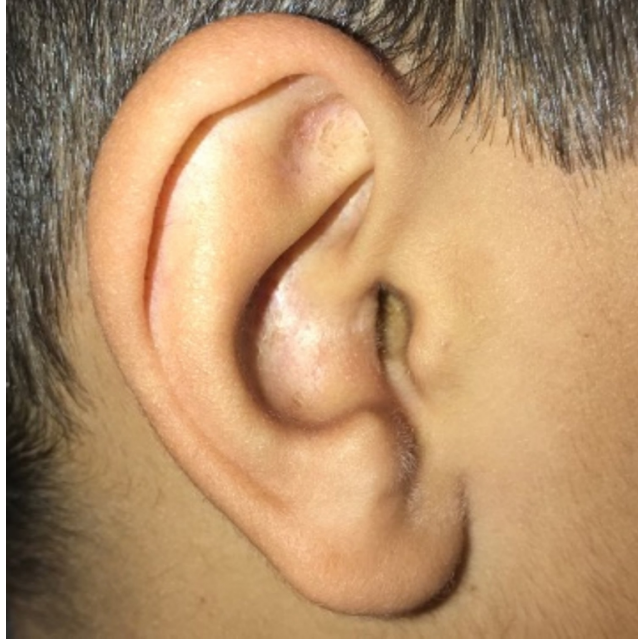Şekil 3 : Hastanın preoperatif kontrastsız temporal bilgisayarlı tomografisinde hipertrofik olan sağ aurikula konkal kartilajı ve antitragusun anterior yönde konveks biçim alarak dış kulak yolu girişini kapattığı, sol dış kulak yolunun ise açık olduğu görülmektedir.

Hastaya genel anestezi altında aurikula rekonstrüksiyonu yapıldı. Dış kulak yolu posterior rimi boyunca antitragusa kadar uzanan insizyon ile cilt flebi arkaya doğru eleve edilerek kartilaj doku üzerine düşüldü. Anormal pozisyonda ve hipertrofik olan kartilaj parçası eksize edildi (Şekil 4).

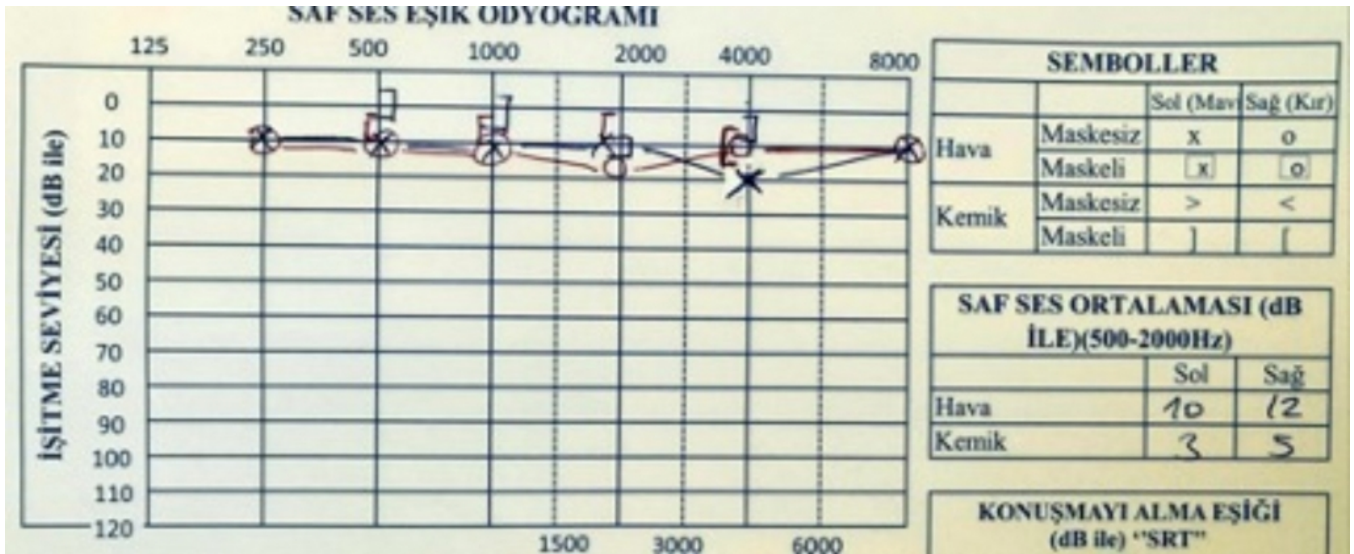


Şekil 4 : Cilt flebinin posteriora eleve edilmesi ile anormal pozisyondaki hipertrofik kartilaj dokusunun eksize edilmesi öncesi (A) ve sonrası (B) intraoperatif görüntüleri izlenmektedir.

Hastanın postoperatif 15. günde yapılan odyometrisinde işitme kaybının düzeldiği (SSO Sol:10/3 dB, Sağ:12/5 dB) ve kozmetik şikayetinin ortadan kalktığı görüldü (Şekil 5 ve 6).



Şekil 5 : Hastanın postoperatif fizik muayenesinde hipertrofik ve anormal pozisyonda olan kartilajın eksizyonu ile birlikte kozmetik probleminin düzeldiği ve dış kulak yolu girişinin açıldığı görülmektedir.



Şekil 6 : Hastanın postoperatif saf ses odyometrisinde dış kulak yolu girişinin açılması ile ileti tipi işitme kaybının düzeldiği görülmektedir.

Tartışma

Yenidoğanların %30'unda aurikula deformiteleri görülebilir [5]. Olguların büyük kısmında heliks veya antiheliks problemi bulunmaktadır. İzole konkal kartilaj deformiteleri ise nadirdir ve literatürde bununla ilgili sınırlı sayıda olgu raporu bulunmaktadır. Deformitelerin yönetimi hastanın başvuru yaşına göre değişkenlik gösterir. Küçük yaştaki çocuk hastalara kavum konkanın şekil alması için apareyler önerilebilir, bunlar özellikle yenidoğan

döneminde kullanılmaya başlanırsa etkilidir [1]. Tan ve ark. yaş aralığı 1 gün ile 10 hafta arasında değişen, 19 yenidoğandan oluşan çalışmalarında 32 deforme aurikulaya splint uygulamışlar; 14 aurikulanın tamamen, 9 aurikulanın ise minör deformite ile iyileştiğini bildirmişlerdir. Erken dönemde aparey ile yeniden şekillendirmenin çoğu kulak deformitesinde cerrahiye gerek kalmadan düzeltilebileceğini ifade etmişlerdir. Schonauer ve ark.'nın olgu raporunda 3 aylık bir bebeğe 10 hafta boyunca kavum konka şekillendirici splint takılmış ve hastanın deformitesinin düzeldiği görülmüştür [4].

Kozmetik veya fonksiyonel problemler yaşayan büyük yaştaki çocuk veya erişkin hastalar için cerrahi düşünülmelidir. Yenidoğan dolaşımındaki maternal östrojen seviyesi git gide azaldıkça aurikula kartilajı sertleşir ve aparey ile şekillendirilmesi zorlaşır. Aparey/ cerrahi tercihi için yaş sınırlaması hakkında bir fikir birliği yoktur [1]. Literatürde cerrahi uygulanan hastaların yaşları 3 ile 33 arasında değişmektedir. Bugüne kadar pek çok farklı cerrahi teknik tanımlanmıştır, tüm tekniklerde sonuç yüz güldürücü olarak bildirilmiştir [6]. Bu tekniklerden bazıları sütür ile modelleme, kartilaj skorlama, kartilaj rezeksiyonu veya kartilaj segmentlerinin yeniden şekillendirilmesidir [1]. Schonauer ve ark.'nın başka bir olgu raporunda 32 yaşındaki erişkin hastaya ise cerrahi uygulanmış, deforme konkal kartilaj eksize edilmiştir [4]. Scutt ve ark. prematür doğum öyküsü olan, 8 yaşında, bilateral antevverte konka deformiteli bir hastaya rekonstrüksiyon uygulamışlardır. Bilateral dış kulak yolu posterior rimine paralel T şeklinde insizyon yaparak hipertrofik kartilajı iki ayrı flep şekline getirerek yeniden şekillendirmiş ve aurikulaya yeni bir şekil vermişlerdir [6]. Sunulan olguda aurikulada şekil bozukluğu ve bunun sonucunda oluşan işitme kaybı şikâyeti ile başvuran hastanın anterior yönde konveks biçimdeki hipertrofik konkal kartilajı eksize edilerek hastanın hem kozmetik problemi hem de işitme kaybı düzeltilmiştir.

Sonuç

Anterverte konka nadir görülen bir olgu olsa bile hastanın yaşına göre değişen tedavi seçenekleri mevcuttur, uygun tedavi yöntemi ile ileride ortaya çıkabilecek morbiditeleri engellemek mümkündür. Yenidoğan dönemi dışındaki çocuklarda veya erişkin hastalarda cerrahi tedavi daha etkindir.

Kaynaklar

1. Tan ST, Abramson DL, MacDonald DM, Mulliken JB. Molding therapy for infants with deformational auricular anomalies. *Ann Plast Surg.* 1997;38(3):263-268. (<https://pubmed.ncbi.nlm.nih.gov/9088465/>)
2. Olshinka A, Ad-El DD, Yaacobi DS, Ashkenazi M. Ear deformations in preterm newborns: non-surgical treatment. *J Craniofac Surg.* 2021;32(2):202-205. (<https://pubmed.ncbi.nlm.nih.gov/33705074/>)
3. Porter CJ, Tan ST. Congenital auricular anomalies: topographic anatomy, embryology, classification, and treatment strategies. *Plast Reconstr Surg.* 2005;115(6):1701-1712. (<https://pubmed.ncbi.nlm.nih.gov/15861078/>)
4. Schönauer F, Di Martino A, Gault DT. Anteverted concha: a new ear deformational anomaly. *JPRAS Open.* 2015;5:46-50. (<https://www.sciencedirect.com/science/article/pii/S2352587815000315>)
5. Bartel-Friedrich S, Wulke C. Classification and diagnosis of ear malformations. *GMS Curr Top Otorhinolaryngol, Head Neck Surg.* 2007;6:1-21. (<https://www.ncbi.nlm.nih.gov/pmc/articles/PMC3199848/>)
6. Scutt F, Mahmood A, Greenhowe J. Bilateral Anteverted Conchal Bowls: Surgical Correction of a Rare Anomaly. *Cureus* 2021;13(11): e19841. (<https://pubmed.ncbi.nlm.nih.gov/34824954/>)

Sunum

Bu çalışma 18 - 21 Nisan 2024 tarihlerinde Antalya'da gerçekleştirilen Türk Kulak Burun Boğaz ve Baş Boyun Cerrahisi Vakfı 9. İlkbahar Toplantısı'nda poster bildiri olarak sunulmuştur.