

PAROTİS BÖLGESİNDE PİLOMATRİKOMA: OLGU SUNUMU VE LİTERATÜR DERLEMESİ

PILOMATRICOMA IN THE PAROTID REGION: CASE REPORT AND REVIEW OF THE LITERATURE
Baş Boyun Cerrahisi

Başvuru: 26.07.2019
Kabul: 30.09.2019
Yayın: 02.10.2019

Asuman Feda Bayrak¹, Aylin Kopar Saraç², Demet Arıkan Etit², Mustafa Yazır², Bilge Birlik²

¹ İzmir K.Ç.Ü. Atatürk Eğitim ve Araştırma Hastanesi

² İzmir Katip Çelebi Üniversitesi Atatürk Eğitim ve Araştırma Hastanesi

Özet

Pilomatricoma (kalsifiye epiteliyoma), saç foliküllerinin matriks hücrelerinden köken alan iyi huylu bir deri tümörüdür. Preauriküler bölgede kitle olarak karşılaştığımızda primer ve sekonder parotis bezi tümör lezyonlarına ek olarak dermal ve subkutanöz kitleler de ayırıcı tanıda düşünülmelidir. Tedavide lezyonun cerrahi olarak çıkarılması önerilmektedir. Kesin tanı histopatolojik olarak konulur. Bu çalışmada parotis bölgesinde kitle ile başvuran iki olgu literatür eşliğinde sunulmuştur. Kulak burun boğaz hekimleri olarak baş boyunda nadir görülen bu tümörleri akılda tutmak açısından bu çalışmayı sunmayı planladık. Özellikle bu lokasyonda, parotis bezi lezyonları ve tümör dışı cilt lezyonlarını da içeren daha geniş bir ayırıcı tanıyı göz önünde bulundurmalıyız.

Anahtar kelimeler: pilomatricoma, kalsifiye epiteliyoma parotis bölgesi

Abstract

Pilomatricoma (calcifying epithelioma) is a benign skin tumor originating from the matrix cells of hair follicles. In addition to primary and secondary parotid gland tumor lesions, dermal and subcutaneous masses should be considered in the differential diagnosis. Surgical removal of the lesion is recommended for treatment. The definitive diagnosis is made histopathologically. In this study, we present two cases presenting with parotid region masses in the light of the literature. As ear, nose and throat physicians, we planned to present this study to keep in mind these rare tumors in the head and neck. Especially at this location, we should consider a differential diagnosis including parotid gland lesions and non-tumor skin lesions.

Keywords: Pilomatricoma, calcifying epithelioma parotid region

Giriş

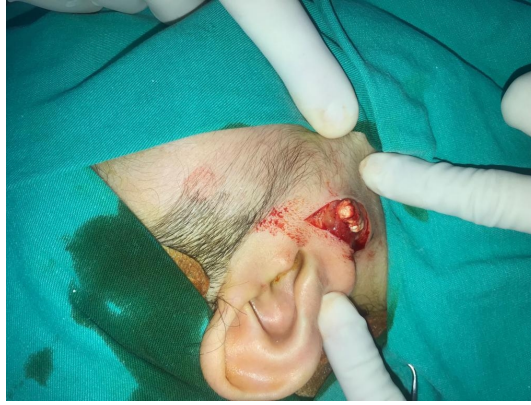Pilomatricoma; kalsifiye epiteliyoma adıyla da tanımlanan kıl kökü hücrelerinden köken alan, nadir görülen benign bir deri eki tümörüdür. İlk kez 1880 yılında Malherbe ve Chenantais tarafından tanımlanmıştır [1]. Lever ve Griesemer ise tümörün kıl kökü matriks hücrelerinden köken aldığını belirtmiştir. Pilomatricoma tüm deri tümörleri arasında %0,1 oranında görülür. En sık baş- boyun bölgesinde görülmekle birlikte gövde, üst ve alt ekstremitelerde de görülmektedir. Genellikle ilk iki dekatta görülmekle birlikte altıncı dekatta da görülme sıklığında artış olduğu bildirilmiştir. Kadınlarda erkeklere göre daha sık görülmektedir [2]. Genellikle cilt altında sert, soliter lezyon olarak görülmektedir. Etiyolojisi tam olarak bilinmemektedir, travma ve infeksiyonların rol oynadığı düşünülmektedir. Multipl veya tekrarlayan vakalarda Gardner Sendromu, miyotonik distrofi, hiperkalsemi veya sarkoidozla ilişkili olabileceği belirtilmiştir.

Tanıda klinik bulgular ve görüntüleme yöntemleri yardımcıdır. Ayırıcı tanıda akılda tutulmalıdır. Kesin tanı kitlenin total eksizyonu sonrası histopatolojik olarak konulmaktadır. Klasik olarak, bazofilik hücreler, hayalet hücreler ve genellikle yabancı cisim dev hücreler ve kalsifikasyonlar içeren epitel hücre adalarından oluşur [3].

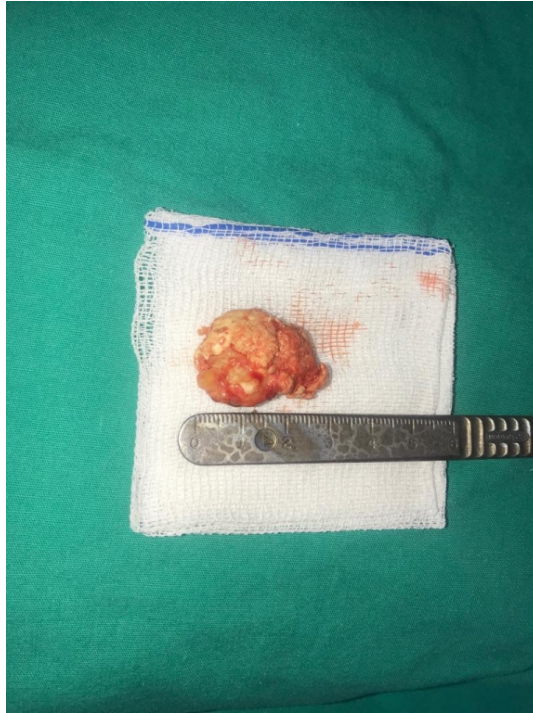
Olgu Sunumu

Birinci olgu 12 yaşında kız, sağ kulak önünde 1 yıldır giderek büyüyen kitle ile başvurdu. Muayenede sağ preauriküler bölgede 3x2 cm boyutlarında , sert, ağrısız, palpasyonla sınırları düzensiz kitle gözlendi. Ultrasonografi (USG) de kitlenin parotis beziyle ilişkili olabileceği şüphesiyle Manyetik rezonans görüntüleme (MRG) çekilmesi önerildi. MRG de sağ parotis bezi yüzeyel loju komşuluğunda 26x22x13 cm boyutlarında, heterojen iç yapıda, lobüle konturlu, yüzeyel düzensizlikleri olan atipik bir kitle olduğu bildirildi. Hastanın yaşı ve kitlenin heterojen özellikleri göz önünde bulundurularak mezenkimal tümörler açısından değerlendirilmesi önerildi. Hastaya ultrasonografi eşliğinde ince iğne aspirasyon biyopsisi(İİAB) planlandı. İİAB sonucu nondiyagnostik olarak belirtildi. Bunun üzerine genel anestezi altında kitle total olarak eksize edildi. Kitle cilt altında sert, çevre dokulardan kolay ayrılan özellikteydi. (Şekil 1a,b)

Histopatolojik incelemede 3x2x1.5 cm boyutlarında, lobüle konturlu, tamamı kalsifiye, sarı beyaz renkli operasyon materyali deklasifiye edilerek pilomatrikoma (kalsifiye epitelyoma) tanısı konuldu.

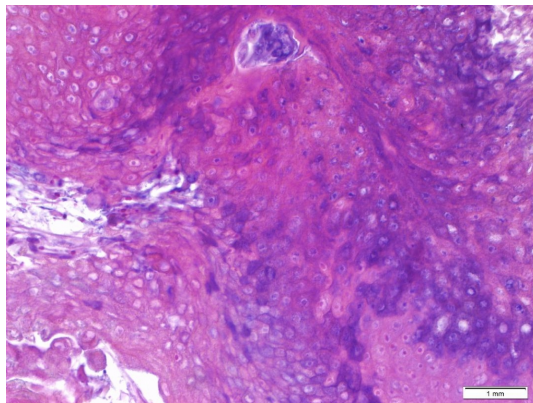


Şekil 1A : Kitlenin peroperatif görünümü



Şekil 1B : Kitlenin postoperatif görünümü

İkinci olgu 10 yaşında kız, 6 aydır fark edilen sağ kulak önünde kitle ile başvurdu. Muayenede 1.5x1 cm boyutlarında, mobil, ağrısız, sert kıvamlı kitle palpe edildi. USG de kalsifik sebace kist olabileceği belirtildi. USG eşliğinde İİAB istendiğinde radyolog tarafından kitlenin pilomatrikoma olabileceği bildirilerek İİAB yapılmaması kararı alındı. Kitle genel anestezi altında total olarak çıkarıldı. Histopatolojik incelemede 1.5x1x0.7 cm boyutlarında parlak mukoid nitelikte, kesitlerinde sarı beyaz renkte sert görünümde materyale pilomatrikoma tanısı konuldu. (Şekil 2)



Şekil 2 : Sitolojik atipi içermeyen, üzeri kalsifiye hayalet (ghost) tarzında skuamöz epitel ücrelerinden oluşan tümöral lezyon. HEX40

Hastalarımızda postoperatif ve klinik takiplerinde herhangi bir problem yaşanmadı . İlk olgumuz 6 aydır, ikinci

olgumuz 8 aydır ayaktan takip edilmektedir.

Tartışma ve Sonuç

Pilomatrikoma baş boyun bölgesinde nadir görülen bir tümördür. Preaurikuler bölgede bir kitle olarak karşımıza çıktığında parotis bezi ile ilişkili bir tümör olup olmadığı ayırt edilmelidir. Pilomatrikomanın ayırıcı tanısında dermoid kistler, brankial yarık kistleri, sebace kistler, kalsifiye lenfadenopati, kalsifiye hematoma, hemanjiom, yabancı cisim ve benign veya malign tümörler düşünülmelidir. Tanıda ultrasonografi yol göstericidir. Ayırıcı tanı açısından bilgisayarlı tomografi, manyetik rezonans görüntüleme düşünülebilir. Görüntüleme yöntemlerinde kalsifikasyonun varlığının saptanması pilomatrikoma lehine bir bulgu olarak değerlendirilmelidir. Ancak kesin tanı histopatolojik inceleme ile konulmaktadır [4]. Bizim iki olgumuzda da kitlenin parotise yakın komşuluğu olması nedeniyle parotis kökenli tümörler de göz önünde bulundurularak görüntüleme tetkikleri yapılmıştır.

Pilomatrikomaların progresif büyüme özellikleri parotis bölgesinde görülebilen diğer progresif tümörleri aklı getirebilir. Bu nedenle ayırıcı tanıda ince iğne aspirasyon biyopsisi planlanabilir. Ancak bizim birinci olgumuzda ince iğne aspirasyon biyopsisi nondiyagnostik olarak raporlanmıştır. İkinci olguda ise ultrasonografi eşliğinde yapıldığı için radyolog tarafından pilomatrikomadan şüphelenilmiş ve yapılmamasına karar verilmiştir.

Kesin tanı için total eksizyon yapılır. Tümör dermisten köken alan ve subkutan yağ dokusuna ilerleyen, çevre bağ dokusundan kapsül ile sınırlı benign bir tümördür. Histopatolojik incelemede kalsifikasyonlar, bazofilik hücreler ve çekirdeklerini kaybetmiş hayalet (gölge) hücrelerden oluşan epitelyal hücre adacıkları görülür. Nadir de olsa malign pilomatrikoma olguları bildirilmiştir [5].

Tümör total olarak eksize edilse de cerrahi sonrası %4 e varan nüks olasılığı bildirilmiştir [5]. Bu nedenle olgularımız postoperatif dönemde olası nüks açısından izleme alınmıştır.

Sonuç

Preaurikuler bölgede görülen pilomatrikomaların tedavisi basit eksizyondur. Ancak parotis kökenli tümörlerden ayırıcı tanısı için klinik ve görüntüleme özelliklerinin iyi bilinmesi ve akılda tutulması gerekmektedir.

Kaynaklar

1. Malherbe A.chenantaïs J.note sure L'epithelioma calcifié des glandes sebacees Prog. Med 1880;8:826-8.
2. Moehlenbeck F.Pilomatricoma (calcifying epithelioma);a statistical study Arch Dermatol 1973;108;532-4.
3. Morragi AJ, Wick MR and Dehler LP. Pilomatrical neoplasms in children and young adults Am J. Dermatopathol 1998;14:87,94.
4. Jones CD et all. Pilomatricoma: A Comprehensive Review of the Literature. Am J Dermatopathol. 2018 Sep;40(9):631-641.
5. Ciucă EM et all. A patient with pilomatricoma in the parotid region: case report and review of the literature. Rom J Morphol Embryol. 2018;59(3):917-926. Review.

Sunum Bilgisi

15. Türk Rinoloji, 7. Ulusal Otoloji Nörorotoloji ve 3. Ulusal Baş Boyun Cerrahisi Kongresinde E poster olarak sunulmuştur.

